AZIZBEK HAKIMOV

ORGANO
PATOLOGIYA

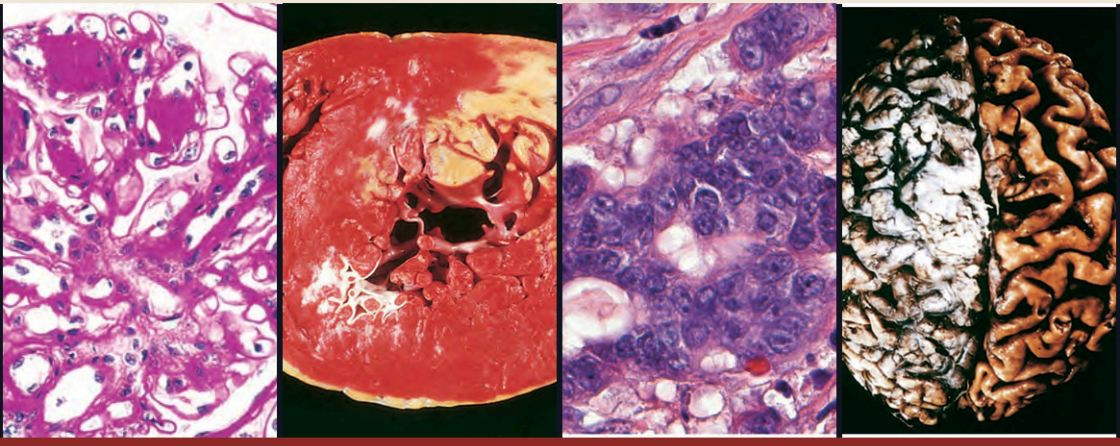

PATOLOGIK ANATOMIYA
XUSUSIY QISM

ORGANLAR VA TIZIMLAR PATOLOGIYASI

12 BOB | 340 RASM

HAKIMOV AZIZBEK

ORGANO-PATOLOGIYA

PATOLOGIK ANATOMIYA

XUSUSIY QISM

QARSHI — 2026

MUALLIF HAQIDA

Hakimov Azizbek — Qarshi davlat universiteti tibbiyot fakulteti pediatriya ishi yo'nalishi talabasi.

Mazkur kitob talabalar uchun tushunarli tilda yozilgan bo'lib, muallifning o'quv jarayonidagi izlanishlari samarasidir.

KITOB HAQIDA

Ushbu kitob patologik anatomiyaning xususiy qismiga — alohida a'zolar va tizimlar kasalliklariga bag'ishlangan. Unda qon yaratuvchi va limfoid sistemadan boshlab nerv tizimigacha bo'lgan o'n ikki bobda tomirlar, yurak, buyrak, nafas olish a'zolari, me'da-ichak yo'li, jigar va boshqa a'zolarning kasalliklari — ularning sabablari, rivojlanish mexanizmlari, morfologik ko'rinishlari va oqibatlari ketma-ket bayon qilingan.

Kitob materiallari patologik anatomiya bo'yicha klassik manbalar — Abdullaxodjayeva, Strukov va Serov darsliklari, Paukov atlasi hamda Robbinsning «Pathologic Basis of Disease» asari asosida tayyorlangan bo'lib, 340 ta rangli rasm, sxema va jadvallar bilan boyitilgan. Mazkur kitob «Patologik anatomiya» (umumiy qism) kitobining davomi bo'lib, u bilan birgalikda fan bo'yicha yaxlit kursni tashkil etadi.

© Hakimov Azizbek, 2026

SO'Z BOSHI

Patologik anatomiya tibbiyotning tayanch fanlaridan biri bo'lib, kasalliklarning mohiyatini, ularning kelib chiqish sabablarini, rivojlanish mexanizmlarini hamda organizmda yuzaga keltiradigan morfologik o'zgarishlarini o'rganadi; ushbu fanni chuqur egallamagan talaba kelajakda kasallikni to'g'ri tanish, uning kechishini oldindan baholash va davolash taktikasini asosli tanlash ko'nikmasiga ega bo'la olmaydi, chunki har qanday klinik qaror, mohiyatan, to'qima va a'zolarda kechayotgan jarayonlarni to'g'ri tasavvur qilishga tayanadi. Shu bilan birga, patologik anatomiyaning talabalar tomonidan eng og'ir fanlardan biri sifatida qabul qilinishi ham sir emas, zero bu fan ko'p sonli atamalarni, tasniflarni va morfologik belgilarni nafaqat yodlashni, balki ularni o'zaro bog'lab, yagona patogenetik zanjir sifatida tushunishni talab etadi.

Bunday qiyinchilikning asosiy sabablaridan biri shundaki, patologik anatomiya bo'yicha o'zbek tilida yozilgan adabiyotlar nihoyatda kam bo'lib, mavjud darsliklarning tili esa, asosan, keng ilmiy auditoriyaga mo'ljallanganligi bois, talaba uchun og'irlik qiladi, natijada talaba matnni o'qib chiqsa ham, unda bayon etilgan jarayonning ichki mantig'ini to'liq anglab yetmaydi. Xorijiy tillarda nashr etilgan zamonaviy darsliklar mazmun jihatidan boy va izoh uslubi jihatidan kuchli bo'lsada, ularning hajmi katta ekanligi, tili esa talaba uchun qo'shimcha to'siq bo'lishi sababli, ularni to'liq o'zlashtirish deyarli imkonsizdir. Ushbu kitob ana shu bo'shliqni ma'lum darajada to'ldirish maqsadida yozildi, unda material amaldagi o'quv dasturining mavzular tartibiga muvofiq ravishda joylashtirilgan bo'lib, har

bir patologik jarayon uning ta'rifidan boshlanib, sabablari, rivojlanish mexanizmi, morfologik ko'rinishlari, klinik ahamiyati va oqibatlari ketma-ketligi bilan, sababdan oqibatga tomon uzluksiz mantiqiy zanjir tarzida bayon etiladi. Bayon uslubida ataylab sodda va ravon til tanlangan bo'lib, murakkab jarayon dastlab oddiy so'zlar bilan tushuntiriladi, so'ngra uning ilmiy atamasi va ta'rifi keltiriladi, zarur o'rinlarda esa sxemalar, taqqoslash jadvallari va mikropreparatlarning rasmlaridan foydalaniladi.

Ushbu kitobda patologik anatomiyaning xususiy qismi, ya'ni alohida a'zolar va tizimlarning kasalliklari bayon qilingan. Kitob o'n ikki bobdan iborat bo'lib, qon yaratuvchi va limfoid sistema, tomir hamda yurak kasalliklaridan boshlanib, buyrak, nafas olish a'zolari, og'iz bo'shlig'i va me'da-ichak yo'li, jigar va o't yo'llari, jinsiy a'zolar va sut bezlari, endokrin bezlar, suyak-muskul hamda nerv tizimi kasalliklari bilan yakunlanadi. Material klassik manbalar asosida, ularning eng kuchli tomonlarini birlashtirgan holda tayyorlandi; preparatlarning rasmlari asosan Robbins darsligidan olingan bo'lib, sxemalardagi yozuvlar o'zbek tiliga o'tkazilgan. Ushbu kitob amaldagi rasmiy darsliklarning o'rnini bosishga da'vo qilmaydi, uning vazifasi talabaning asosiy adabiyotlarni o'qishiga ko'mak berish, murakkab materialni tushunarli tarzda yetkazishdan iboratdir. Muallif ushbu fanni sevishiga sabab bo'lgan ustozlariga o'z minnatdorchiligini bildiradi va kitob o'quvchilarga foydali bo'lishiga umid qiladi.

Hakimov Azizbek

MUNDARIJA

Bet raqamlari har bir bobning ichki sahifalanishiga ko'ra berilgan.

1-bob. Qon yaratuvchi va limfoid sistema

1.1. Anemiyalar: ta'rifi, tasnifi va umumiy morfologiyasi 1

1.2. Postgemorragik anemiyalar 3

1.3. Gemolitik anemiyalar: umumiy tavsif 4

1.4. Irsiy gemolitik anemiyalar 5

1.5. Orttirilgan gemolitik anemiyalar 8

1.6. Eritropoez buzilishi anemiyalari: temir tanqisligi va surunkali kasalliklar 10

1.7. Megaloblastik anemiyalar 12

1.8. Aplastik anemiya, mieloftiz va politsitemiya 14

1.9. Leykotsitlarning reaktiv o'zgarishlari va agranulotsitoz 15

1.10. Leykozlar haqida umumiy tushuncha va o'tkir leykozlar 16

1.11. Surunkali leykozlar 18

1.12. Limfomalar: umumiy tavsif va no-Xojkin limfomalar 20

1.13. Xojkin limfomasi 22

1.14. Paraproteinemik leykozlar: ko'p mieloma va Valdenstryom kasalligi 22

1.15. Gemorragik diatezlar 24

1.16. Gistiotsitozlar 26

2-bob. Tomirlar

2.1. Tomir devorining tuzilishi va shikastlanishga javob reaksiyasi 1

2.2. Ateroskleroz: ta'rifi va xavf omillari 3

2.3. Ateroskleroz patogenezi 5

2.4. Ateroskleroz morfologiyasi: bosqichlari va asoratlari 6

2.5. Gipertoniya kasalligi: sabablari, mexanizmlari va bosqichlari 9

2.6. Gipertoniyada a'zo-nishonlar va klinik-morfologik shakllar 11

2.7. Vaskulitlar: ta'rifi, mexanizmlari va tasnifi 13

2.8. Yirik tomir vaskulitlari 15

2.9. O'rta tomir vaskulitlari 16

2.10. Mayda tomir vaskulitlari va vaskulyar reaktivlik buzilishlari 18

2.11. Anevrizmalar va aorta qatlamlanishi 19

2.12. Venalar va limfa tomirlari kasalliklari 22
2.13. Tomir o'smalari 24

3-bob. Yurak

3.1. Yurakning tuzilishi, gipertrofiyasi va yurak yetishmovchiligi 1
3.2. Tug'ma yurak nuqsonlari 3
3.3. Yurakning ishemiya kasalligi: tushuncha va o'tkir koronar sindromlar 4
3.4. Miokard infarkti: patogenezi, morfologiyasi va asoratlari 6
3.5. Surunkali ishemiya kasalligi va kardioskleroz 8
3.6. Aritmiyalar va o'tkazuvchi tizim patologiyasi 9
3.7. Gipertoniyada yurak zararlanishi 10
3.8. Revmatizm va revmatik yurak kasalligi 11
3.9. Infeksion endokardit va vegetatsiyali endokarditlar 13
3.10. Orttirilgan qopqoq nuqsonlari 14
3.11. Miokarditlar 15
3.12. Kardiomiopatiyalar 17
3.13. Perikard kasalliklari 19
3.14. Yurak o'smalari 20

4-bob. Buyrak

4.1. Buyrak tuzilishi va glomerulyar filtr 1
4.2. Glomerulyar kasalliklarning patogenezi 3
4.3. Nefrotik sindrom: minimal o'zgarish kasalligi va membranoz nefropatiya 5
4.4. O'choqli segmentar glomeruloskleroz va membranoproliferativ glomerulonefrit 6
4.5. Nefritik sindrom: o'tkir proliferativ glomerulonefrit 8
4.6. Tez zo'rayib boradigan (yarimoysimon) glomerulonefrit 9
4.7. IgA nefropatiya va irsiy nefrit 10

4.8. Surunkali glomerulonefrit va ikkilamchi glomerulyar kasalliklar 12
4.9. Tubulointerstisial kasalliklar: o'tkir tubulyar shikastlanish 14
4.10. Piyelonefrit va siydik yo'llari infeksiyalari 16
4.11. Tubulointerstisial nefrit va toksik nefropatiyalar 18
4.12. Buyrak tomir kasalliklari 20
4.13. Rivojlanish anomaliyalari va kistoz kasalliklar 21
4.14. Obstruktiv uropatiya: gidronefroz va buyrak-tosh kasalligi 23
4.15. Buyrak o'smalari 25

5-bob. Nafas olish organlari

5.1. Yuqori nafas yo'llari kasalliklari 1
5.2. O'pka tomir kasalliklari 2
5.3. Atelektaz va o'tkir alveolyar zararlanish 4
5.4. Surunkali obstruktiv kasalliklar: emfizema 8
5.5. Surunkali bronxit va bronxoektaziyalar 10
5.6. Bronxial astma 12
5.7. Restriktiv (interstisial) kasalliklar: fibrozlovchi kasalliklar 14
5.8. Pnevmokoniozlar 16
5.9. Granulematoz va boshqa interstisial kasalliklar 17
5.10. Krupoz (bo'lak) pnevmoniya 18
5.11. Bronxopnevmoniya va atipik pnevmoniyalar 20
5.12. O'pka o'smalari 22
5.13. Plevra kasalliklari 25

6-bob. Tish-jag' tizimi va og'iz bo'shlig'i

6.1. Tish qattiq to'qimalarining kariesmas kasalliklari 1
6.2. Karies 2
6.3. Pulpit 4

6.4. Apikal periodontit 5
6.5. Gingivit va parodont kasalliklari 6
6.6. Og'iz bo'shlig'i shilliq pardasi kasalliklari 7
6.7. Rak oldi holatlari: leykoplakiya va eritroplakiya 8
6.8. Og'iz bo'shlig'i o'smalari 10
6.9. So'lak bezlari kasalliklari 11
6.10. So'lak bezlari o'smalari 13
6.11. Periostit va odontogen osteomielit 15
6.12. Jag' kistalari va o'smasimon kasalliklari 16
6.13. Odontogen o'smalar 17
6.14. Jag' suyaklari o'smalari 18

7-bob. Me'da-ichak yo'li

7.1. Qizilo'ngach kasalliklari 1
7.2. Gastritlar 4
7.3. Yara kasalligi 8
7.4. Me'da o'smalari 11
7.5. Ichak divertikullari va ishemik kasallik 14
7.6. Malabsorbsiya 16
7.7. Ichakning yallig'lanish kasalliklari: Kron kasalligi va yarali kolit 18
7.8. Ichak o'smalari va poliplar 21
7.9. Appenditsit 24

8-bob. Jigar, o't yo'llari va me'da osti bezi

8.1. Jigar zararlanishining umumiy morfologiyasi va gepatozlar 1
8.2. Sariqlik va xolestaz 4
8.3. Virusli gepatitlar 8
8.4. Jigarning alkogoldan zararlanishi va alkogolsiz yog'li jigar kasalligi 12

8.5. Irsiy va autoimmun jigar kasalliklari 14
8.6. Jigar sirrozi va portal gipertenziya 15
8.7. Jigar yetishmovchiligi 19
8.8. Jigar o'smalari 20
8.9. O't pufagi va o't yo'llari kasalliklari 22
8.10. Me'da osti bezi: pankreatitlar 25
8.11. Me'da osti bezi o'smalari 28

9-bob. Jinsiy organlar va sut bezlari

9.1. Erkaklar jinsiy organlari: jinsiy olat va moyaklar patologiyasi 1
9.2. Prostata bezi patologiyasi 5
9.3. Vulva va qin patologiyasi 8
9.4. Bachadon bo'yni patologiyasi 10
9.5. Bachadon tanasi: endometriy o'zgarishlari va endometrioz 13
9.6. Bachadon o'smalari 15
9.7. Fallop naylari va kichik tos yallig'lanish kasalliklari 17
9.8. Tuxumdon o'smalari: epitelial o'smalar 19
9.9. Tuxumdon o'smalari: germ hujayrali va jinsiy tortma-stroma o'smalari 22
9.10. Homiladorlik patologiyasi: ektopik homiladorlik va platsenta kasalliklari 24
9.11. Gestatsion trofoblastik kasalliklar 27
9.12. Sut bezlari: yallig'lanish va disgormonal o'zgarishlar 29
9.13. Sut bezi o'smalari 31

10-bob. Endokrin bezlar

10.1. Gipofiz: giperfunksiya va adenomalar 1
10.2. Gipofiz gipofunksiyasi va orqa bo'lak patologiyasi 4
10.3. Qalqonsimon bez: bo'qoq va gipertireoz 6
10.4. Gipotireoz va tireoiditlar 10

10.5. Qalqonsimon bez o'smalari 12
10.6. Paratireoid bezlar patologiyasi 16
10.7. Buyrak usti bezlari: giperfunksiya sindromlari 18
10.8. Buyrak usti bezlari: gipofunksiya va o'smalar 22
10.9. Qandli diabet 25
10.10. Ko'p sonli endokrin neoplaziya sindromlari, tarqoq endokrin tizim va timus 30

11-bob. Suyak-muskul tizimi

11.1. Osteoporoz va suyakning boshqa metabolik buzilishlari 1
11.2. Pejet kasalligi 4
11.3. Suyak displaziyalari va rivojlanish nuqsonlari 5
11.4. Osteomielit, sinishlar bitishi va osteonekroz 7
11.5. Suyak o'smalari 9
11.6. Bo'g'im kasalliklari: artritlar va osteoartrit 13
11.7. Bo'g'im o'smalari 17
11.8. Skelet muskullari kasalliklari 18
11.9. Yumshoq to'qima o'smalari 20

12-bob. Nerv tizimi

12.1. Nerv to'qimasining shikastlanishga javob reaksiyalari, miya shishi va dislokatsiyasi 1
12.2. Serebrovaskulyar kasalliklar: ishemik ensefalopatiya va miya infarkti 3
12.3. Miyaga qon quyilishlar va anevrizmalar 5
12.4. Infektsion kasalliklar: meningitlar va miya abstsessi 7
12.5. Virusli ensefalitlar va sekin virusli infektsiyalar 10
12.6. Degenerativ kasalliklar 12
12.7. Demielinlovchi kasalliklar 15
12.8. Markaziy nerv tizimi o'smalari: neyroektodermal o'smalar 16

12.9. Meningioma va periferik nerv tizimi o'smalari **21**
12.10. Prion kasalliklari **23**

1 - B O B

Qon yaratuvchi va limfoid sistema kasalliklari

1.1. Anemiyalar: ta'rifi, tasnifi va umumiy morfologiyasi

Anemiya (kamqonlik) qonning hajm birligida eritrotsitlar soni va gemoglobin miqdorining kamayishi bilan ta'riflanadigan holat bo'lib, uning mohiyati to'qimalarga kislorod yetkazib berishning izdan chiqishi bilan belgilanadi. Qon hujayralari ko'mikdagi gemopoetik o'zak hujayradan bosqichma-bosqich yetilib chiqadi (1.1-rasm) va anemiya shu zanjirning turli halqalarida uzilish yuzaga kelganda boshlanadi: yo eritrotsitlar yo'qotiladi, yo ular vaqtdan ilgari parchalanadi, yo ko'mik ularni yetarli miqdorda ishlab chiqara olmaydi. Robbins anemiya chegaralarini Jahon sog'liqni saqlash tashkiloti mezonlari bilan bog'laydi: erkaklarda gemoglobin 13 g/dl dan, ayollarda 12 g/dl dan past bo'lishi anemiya hisoblanadi, ammo baholashda bemorning yoshi, jinsi va yashash balandligi ham hisobga olinadi, shuning uchun anemiya tashxisi laboratoriya raqamining o'zi bilan emas, klinik manzara bilan birga qo'yiladi.

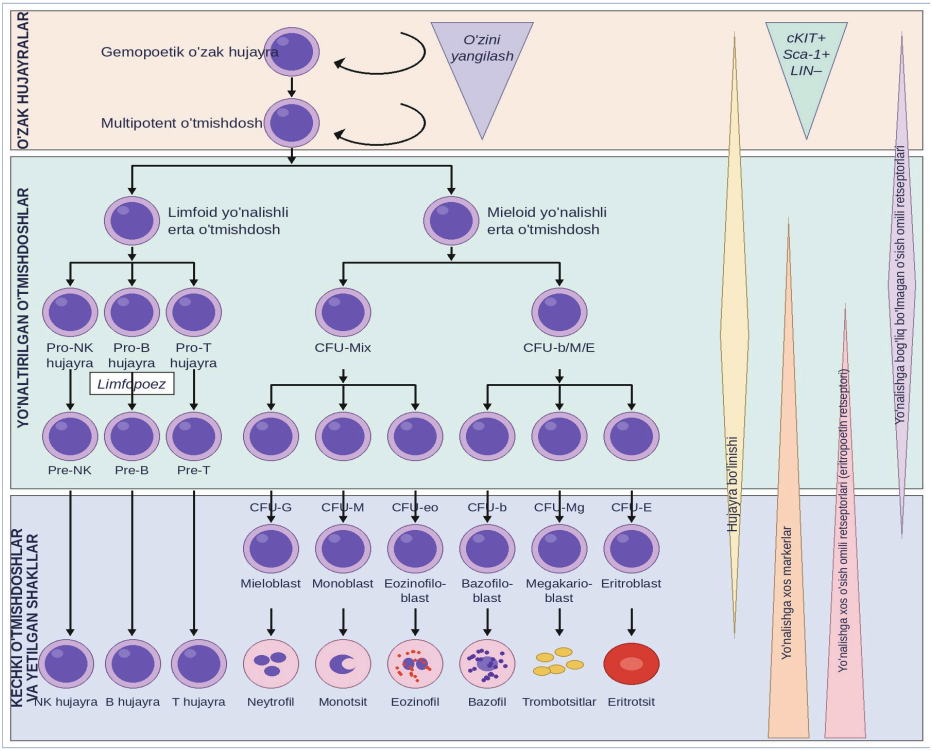

1.1-rasm. Qon hujayralarining differensiyalanish sxemasi (Robbins bo'yicha).

> Anemiya deb, periferik qonda eritrotsitlar soni va gemoglobin miqdorining yosh hamda jins me'yorlaridan past bo'lishiga aytiladi.

Anemiyalarning tasnifi ikki asosiy o'q bo'ylab tuziladi. Birinchi, patogenetik (mexanizm bo'yicha) tasnif Abdullaxodjayeva, Strukov, Paukov va Robbins darsliklarida bir xil uch guruhni ajratadi: qon yo'qotishga bog'liq postgemorragik anemiyalar, eritrotsitlar parchalanishi kuchayishiga bog'liq gemolitik anemiyalar va qon yaratilishi buzilishi oqibatida boshlanadigan anemiyalar (1.1-jadval). Ikkinchi, morfologik tasnif eritrotsitlarning o'lchami va gemoglobinga to'yinganligiga asoslanadi: o'rtacha eritrotsit hajmi (MCV) bo'yicha mikrotsitar (80 fl dan kam), normotsitar (80–100 fl) va makrotsitar (100 fl dan ortiq) anemiyalar, gemoglobin miqdori bo'yicha esa gipoxrom, normoxrom va giperxrom anemiyalar ajratiladi. Morfologik tasnif amaliy jihatdan qulaydir, chunki surtma va avtomatik tahlil ko'rsatkichlari shifokorni darhol to'g'ri patogenetik guruh sari yo'naltiradi: mikrotsitar gipoxrom manzara temir tanqisligi yoki talassemiyani, makrotsitar manzara B12 yoki foliy kislota tanqisligini, normotsitar manzara esa gemoliz, qon yo'qotish yoki ko'mik yetishmovchiligini ko'rsatadi.

1.1-jadval

Guruh	Asosiy sabablar va misollar
Postgemorragik	O'tkir (travma, yara yorilishi), surunkali (me'da-ichak, bachadon qon ketishlari)
Qon yaratilishi buzilishi	Temir, vitamin B12, foliy kislota tanqisligi (defitsit anemiyalar), ko'mik gipoplaziyasi va aplaziyasi, o'sma bilan siqib chiqarish
Gemolitik	Irsiy (membrana, ferment, gemoglobin nuqsonlari), orttirilgan (immun, mexanik, infeksion, toksik)

Anemiyani baholashda ko'mikning javobi alohida ahamiyatga ega. Qon yo'qotish va gemolizda ko'mik sog'lom bo'lsa, eritropoez kompensator kuchayadi va qonga yosh eritrotsitlar, ya'ni retikulotsitlar ko'p chiqadi, bunday anemiyalar regenerator anemiyalar deb ataladi. Qon yaratilishi buzilgan turlarda (defitsit, aplastik, mieloftiz anemiyalar) ko'mik javobi susayadi yoki butunlay bo'lmaydi, retikulotsitlar kamayadi, bular giporegenerator anemiyalardir. Shuning uchun retikulotsitlar soni anemiya mexanizmini farqlashdagi birinchi laboratoriya qadamidir. Eritropoezning boshqarilishi gipoksiyaga javob tizimiga qurilgan: buyrakning peritubulyar hujayralari qondagi kislorod kamayishini sezib (gipoksiya bilan chaqiriladigan omil, HIF orqali), eritropoetin gormonini ajratadi, eritropoetin esa ko'mikdagi eritroid old hujayralar retseptorlariga ta'sir qilib, ularning ko'payishi va yetilishini kuchaytiradi. Surunkali buyrak yetishmovchiligida eritropoetin yetishmasligi anemiyaning asosiy sababi bo'lishi shu mexanizmni klinik jihatdan tasdiqlaydi. Ko'mikning o'zini tekshirish ikki usulda boradi: aspiratsion punksiya hujayralar tarkibi va nisbatini (miyelogrammani), trepanobiopsiya esa ko'mik arxitekturasi, hujayralilik darajasi, fibroz va infiltratsiyani ko'rsatadi, shuning uchun aplaziya, mielofibroz va metastazlarda trepanobiopsiya hal qiluvchi hisoblanadi. Miyelogrammada eritroid va mieloid o'simtalar nisbati (me'yorida taxminan 1:3–1:4) qaysi qator giperplaziyalangani yoki susayganini bildiradi. Rang ko'rsatkichi ham eritrotsitlarning gemoglobin bilan to'yinganligini ko'rsatadi: me'yorida 0,86–1,05 ni tashkil etadi, temir tanqisligida pasayadi (gipoxromiya), megaloblastik anemiyalarda esa oshadi (giperxromiya).

Ko'mik punktati tekshiruvi esa mexanizmni bevosita ko'rsatadi: giperplaziya gemoliz va qon yo'qotishga, megaloblastoz B12/foliy tanqisligiga, aplaziya ko'mik yetishmovchiligiga, o'sma infiltratsiyasi esa mieloftizga xosdir.

Anemiyaning umumiy klinik belgilari to'qima gipoksiyasi va kompensator mexanizmlar bilan bog'liqdir: teri va shilliq pardalar rangparligi, holsizlik, bosh aylanishi, hansirash, taxikardiya, yurakda sistolik shovqin. Tana kislorod yetishmovchiligini yurak urishini tezlashtirish, qon oqimini qayta taqsimlash va eritropoetin ishlab chiqarishni kuchaytirish orqali qoplashga harakat qiladi. Kompensatsiyaning yana bir nozik mexanizmi eritrotsitlar ichidagi 2,3-bifosfogliserat miqdorining oshishidir: u gemoglobinning kislorodga yaqinligini kamaytirib, to'qimalarga kislorod berilishini osonlashtiradi, shuning uchun surunkali anemiyada bemor bir xil gemoglobin darajasini o'tkir holatdagiga qaraganda yengilroq kechiradi. Yosh bolalarda kompensatsiya imkoniyati torroq, keksalarda esa yurak kasalliklari fonida anemiya tezda yurak yetishmovchiligini chuqurlashtiradi. Uzoq davom etgan anemiyalarda ichki a'zolarda distrofik o'zgarishlar rivojlanadi: yurak mushagida yog' distrofiyasi («yo'lbars yuragi» manzarasi), jigar va buyrak parenximasida ham shunga o'xshash o'zgarishlar kuzatiladi. Og'ir anemiyada yurak yetishmovchiligi rivojlanishi mumkin, chunki yurak uzoq vaqt kuchaygan yuk bilan ishlaydi. Anemiyaning oqibati uning sababiga va rivojlanish tezligiga bog'liq: sekin rivojlanadigan anemiyaga organizm moslashadi, tez rivojlanadigan anemiya esa kamroq pasayishda ham og'ir belgilar beradi. Anemiyaning og'irlik darajasi gemoglobin miqdori bilan baholanadi: yengil darajada gemoglobin 90 g/l dan yuqori, o'rta darajada 70–90 g/l, og'ir darajada 70 g/l dan past bo'ladi, ammo klinik baho doim raqam bilan birga bemorning yoshi, yuragi holati va anemiyaning rivojlanish tezligini ham hisobga oladi. A'zolar morfologiyasi tomonidan uzoq davom etgan anemiya gemik gipoksiya manzarasi beradi: miokardda yog' distrofiyasi tarqoq och sariq chiziqlar ko'rinishida namoyon bo'lib, «yo'lbars yuragi» deb ataladi, jigar sentrlobulyar qismlarida yog' to'planishi va hatto nekroz o'choqlari, buyrak kanalchalari epiteliysida distrofik o'zgarishlar rivojlanadi. Bolalarda og'ir surunkali anemiya o'sish va rivojlanishdan orqada qolishga, suyaklarda ko'mik bo'shlig'ining kengayishiga ham olib kelishi mumkin. Anemiyani tekshirish tartibi shuning uchun uch savolga javob izlaydi: anemiya qaysi patogenetik guruhga kiradi, uning aniq sababi nima va ko'mikning kompensator javobi yetarlimi.

1.2. Postgemorragik anemiyalar

O'tkir postgemorragik anemiya birdan ko'p qon yo'qotishda rivojlanadi: travma, yirik tomir zararlanishi, me'da va o'n ikki barmoqli ichak yarasidan qon ketish, qizilo'ngach varikoz venalari yorilishi, bachadondan tashqari homiladorlikda nayra yorilishi shular jumlasidandir. Uning kechishi bosqichli bo'ladi. Birinchi, reflektor bosqichda (dastlabki soatlar) tomir spazmi va qonning qayta taqsimlanishi tufayli gemoglobin ko'rsatkichlari deyarli o'zgarmaydi, chunki qon plazma bilan birga yo'qotiladi va nisbat saqlanadi. Ikkinchi, gidremik bosqichda (1–2 sutka) to'qima suyuqligi tomirga o'tib, qon suyuladi va gemoglobin pasayishi aniq bo'ladi. Uchinchi, ko'mik bosqichida (4–5-kundan) eritropoetin ta'sirida retikulotsitoz kuchayib, yo'qotilgan qon tiklana boshlaydi, ko'mikda eritropoez giperplaziyasi rivojlanadi. Paukov postgemorragik anemiyalarning doimiy morfologik hamrohlari sifatida qon yaratuvchi to'qimadagi giperplastik jarayonlarni, ekstramedullyar (ko'mikdan tashqari) qon yaratish o'choqlarini, qon quyilishlar va gemosiderozni hamda parenximatoz a'zolardagi distrofik o'zgarishlarni ko'rsatadi. Og'ir hollarda gipovolemik shok, ya'ni qon bosimi tushib, a'zolar ishemiyasi rivojlanadigan holat, hamda buyrakda o'tkir kanalcha nekrozi hayot uchun xavfli asoratlar hisoblanadi. O'tkir katta qon yo'qotishning o'limga olib keluvchi mexanizmi gipovolemik shokdir: aylanuvchi

qon hajmining uchdan biridan ko'pi yo'qotilganda qon bosimi keskin tushadi, periferik tomirlar spazmga uchraydi, mikrosirkulyatsiya buziladi va to'qimalarda ishemik zararlanish boshlanadi. Morfologik jihatdan shok a'zolarda xarakterli o'zgarishlar qoldiradi: buyrakda kortikal ishemiya va o'tkir kanalcha nekrozi rivojlanib, oliguriya, keyin anuriya beradi, ba'zan ikki tomonlama kortikal nekroz halokatli tugaydi; o'pkada shok o'pkasi (respirator distress sindromi) manzarasi — alveolalar orasi shish, gialin pardalar va gemorragiyalar shakllanadi; jigarda sentrlobulyar nekrozlar, ichakda shilliq parda ishemik zararlanishi va gemorragik eroziyalar kuzatiladi. Agar bemor omon qolsa, ko'mik javobi tiklanishning asosiy ko'rsatkichi bo'ladi: retikulotsitlar 5–7-kunlarda eng yuqori cho'qqiga chiqadi va gemoglobin haftalar davomida me'yorga qaytadi.

Surunkali postgemorragik anemiya oz-ozdan, ammo uzluksiz qon yo'qotishda rivojlanadi: me'da-ichak yo'lidan (gemorroy, yara, o'sma, divertikullar), bachadondan (menorragiya) yoki tez-tez qon topshirish (donorlik) hisobiga. Bunda anemiyaning o'zi sekin shakllanadi va oxir-oqibat zaxira temir tugashi hisobiga temir tanqisligi anemiyasi manzarasini beradi (1.6-bo'lim), shuning uchun surunkali postgemorragik anemiyani tekshirishda birinchi vazifa qon ketish manbasini topishdir. Morfologik jihatdan ko'mikda eritropoez giperplaziyasi saqlanadi, ammo temir yetishmagani sari eritrotsitlar mikrotsitar va gipoxrom bo'lib boradi.

1.3. Gemolitik anemiyalar: umumiy tavsif

Gemolitik anemiyalar eritrotsitlar umrining qisqarishi, ya'ni ularning vaqtdan ilgari parchalanishi oqibatida rivojlanadi: sog'lom eritrotsit 100–120 kun yashasa, gemolizda bu muddat kunlar va soatlargacha qisqaradi. Gemoliz ikki mexanizmda boradi. Tomir tashqarisidagi (ekstravaskulyar) gemolizda shikastlangan yoki qarigan eritrotsitlar taloq, jigar va ko'mik makrofaglari tomonidan tutilib parchalanadi, bu gemolizning fiziologik yo'lining kuchaygan ko'rinishidir. Tomir ichidagi (intravaskulyar) gemolizda esa eritrotsitlar bevosita qon oqimida parchalanib, gemoglobin plazmaga chiqadi: erkin gemoglobin avval gaptoglobin bilan bog'lanadi, gaptoglobin tugagach, gemoglobin siydik bilan chiqariladi (gemoglobinuriya) va buyrak kanalchalariga cho'kib, zarar yetkazishi mumkin. Paukov gemolitik anemiyaning xarakteridan qat'i nazar doimiy hamrohlari sifatida eritrofaqotsitozni, tizimli gemosiderozni va sariqlikni alohida ta'kidlaydi, tomir ichidagi kuchli gemolizda esa gemoglobinuriyali nefroz (o'tkir buyrak zararlanishi) rivojlanishini ko'rsatadi.

Gemolizning umumiy morfologik va klinik manzarasi bir nechta doimiy belgilardan tashkil topadi. Kompensator javob sifatida ko'mikda eritropoez giperplaziyalanadi, qonda retikulotsitoz va yadroli eritrotsitlar (normoblastlar) paydo bo'ladi, uzoq davom etgan gemolizda suyaklarda ko'mik bo'shlig'i kengayadi. Eritrotsitlar parchalanishidan ko'p miqdorda bilirubin hosil bo'ladi: qonda bog'lanmagan (bilvosita) bilirubin oshadi, teri va shilliq pardalar sarg'ayadi (gemolitik sariqlik), najasda sterkobilin ko'pligi hisobiga najas rangi to'q bo'ladi, siydikda bilirubin bo'lmaydi, ammo urobilin ko'payadi. Taloq kattalashadi (splenomegaliya), chunki u parchalanish va sekvestratsiya markaziga aylanadi. Gemoglobinning parchalanish yo'li gemolizdagi sariqlik tabiatini tushuntiradi: makrofaglarda gem halqasi ochilib, avval yashil biliverdin, keyin sariq-qizil bog'lanmagan bilirubin hosil bo'ladi, bilirubin qonda albumin bilan tashilib, jigarda glyukuroniltransferaza fermenti yordamida bog'lanadi (to'g'ri bilirubin) va safro bilan ichakka tushadi. Gemolizda hosil bo'ladigan bilirubin miqdori jigar imkoniyatidan oshib ketgani uchun qonda aynan bog'lanmagan shakli to'planadi, u suvda erimagani uchun siydikka o'tmaydi — shuning uchun gemolitik sariqlikda siydik rangi odatda o'zgarmaydi, najas esa sterkobilin ko'pligi hisobiga to'q rangli bo'ladi. Bu belgilar majmui gemolitik sariqlikni jigar hujayrali va mexanik (to'siq) sariqliklaridan farqlashda klassik asos hisoblanadi. Parchalangan gemoglobindan hosil bo'lgan bilirubin ko'pligi hisobiga o't pufagida pigment toshlar erta hosil bo'ladi. Gemolizning laboratoriya

belgilari ham xarakterlidir: hujayra parchalanishi va samarasiz eritropoez hisobiga laktatdegidrogenaza oshadi, tomir ichi gemolizda gaptoglobin kamayadi yoki yo'qoladi, ko'mik javobi yetarli bo'lganda retikulotsitlar keskin ko'payadi. Surtmada esa gemoliz sababiga ishora qiluvchi shakllar ko'rinadi: sferotsitlar, o'roqsimon hujayralar, shistotsitlar yoki nishonsimon eritrotsitlar. Gemolitik anemiyalar kelib chiqishiga ko'ra irsiy va orttirilgan turlarga bo'linadi. Gemolizda a'zolar morfologiyasi ham xarakterli bo'ladi. Taloqda qizil pulpa kengayib, sinuslar eritrotsitlar va ularning qoldiqlarini tutgan makrofaglar bilan to'ladi, uzoq davom etgan gemolizda taloqda gemosiderin to'planadi va uning massasi bir necha baravar oshishi mumkin. Jigarda sinusoidlarda gemobilirubin hisobiga safro quyuqlashuvi, og'ir hollarda gemosideroz rivojlanadi. Buyrakda tomir ichi gemoliz kuchli bo'lganda gemoglobin silindrlari kanalchalarni to'sib, Paukov ko'rsatgan gemoglobinuriyali nefroz, ya'ni o'tkir buyrak zararlanishi shakllanadi. O't pufagidagi pigment toshlar asosan kalsiy bilirubinatdan tashkil topib, qora rangli, mayda va ko'p sonli bo'ladi, ular bolalikdanoq hosil bo'la boshlaydi va xoletsistit bilan asoratlanishi mumkin. Gemolitik krizlar uch turda kechadi: gemolitik krizning o'zida gemoliz to'satdan kuchayib, sariqlik va anemiya chuqurlashadi, aplastik krizda eritropoez vaqtincha to'xtab, retikulotsitlar yo'qoladi, sekvestratsion krizda esa (asosan o'roqsimon anemiyali bolalarda) qon taloqda to'satdan ushlanib qolib, gipovolemiya rivojlanadi.

1.4. Irsiy gemolitik anemiyalar

Irsiy gemolitik anemiyalar uch yo'nalishdagi tug'ma nuqsonlar bilan bog'liqdir: eritrotsit membranasi nuqsonlari, ferment nuqsonlari va gemoglobin sintezi nuqsonlari (gemoglobinopatiyalar). Ularning barchasida eritrotsitning o'zi nuqsonli bo'lgani uchun gemoliz asosan tomir tashqarisida, taloqda boradi va kasallik bolalikdan sariqlik, splenomegaliya va o't toshlari bilan namoyon bo'ladi.

Irsiy sferotsitoz membrana skeleti nuqsonining klassik misolidir. Membrana skeletini tashkil etuvchi oqsillardan biri (ankirin, spektrin, band-3 oqsili yoki 4.2-oqsil) nuqsonli bo'lganda membrana lipid qavati bilan bog'lanish susayadi, membrana parchalari (mikrovezikulalar) ajralib yo'qoladi, hujayra sirtining hajmga nisbati kamayadi va eritrotsit ikki tomoni botiq disk shaklini yo'qotib, sharsimon (sferotsit) shaklga kiradi (1.2, 1.3-rasmlar). Sferotsit egiluvchanligini yo'qotgani uchun taloq sinuslarining tor teshiklaridan o'ta olmaydi, kislotali va glyukozasiz muhitda yanada zararlanadi va makrofaglar tomonidan parchalanadi. Surtmada markaziy oqarishi yo'q, to'q bo'yaluvchi mayda sferotsitlar ko'rinadi, eritrotsitlarning osmotik rezistentligi pasayadi (ular gipotonik eritmada me'yordagidan erta parchalanadi). Kasallik autosom-dominant irsiylanadi, sariqlik, splenomegaliya va pigment toshlar bilan kechadi, infeksiyalar fonida gemolitik krizlar, parvovirus B19 ta'sirida esa aplastik kriz beradi. Taloq bu kasallikning asosiy «ijrochi» a'zosidir: kesimda u zich, qizil pulpa qon bilan to'lgan bo'ladi, mikroskopda sinuslar atrofidagi kordonlar (Billrot tasmachalari) sferotsitlar bilan zo'r berib to'lgan, sinuslar esa nisbatan bo'sh ko'rinadi, chunki dumaloq hujayralar tor teshiklardan kordonlardan sinuslarga o'ta olmaydi. Splenektomiya gemolizni sezilarli kamaytiradi, garchi sferotsitlar qonda saqlanib qolsa ham, chunki parchalanish maydoni olib tashlanadi. Membrana nuqsonlarining yana bir vakili irsiy elliptotsitoz bo'lib, unda eritrotsitlar oval shakl oladi va gemoliz odatda yengil kechadi. Elliptotsitozda nuqson ko'pincha spektrin molekulasining o'z-o'zi bilan birikish joyida bo'lgani uchun membrana gorizontal mustahkamligi yo'qoladi va eritrotsitlar oqim kuchlari ta'sirida oval shaklga cho'zilib, shu shaklda qotib qoladi, ularning og'ir shakli irsiy piropoykilotsitozda eritrotsit parchalari va mikrosferotsitlar ham qo'shiladi. Membrana o'tkazuvchanligi buzilishlari ham alohida guruhni tashkil etadi: gidrotsitozda (stomatsitoz) hujayra suvga to'lib shishadi, kserotsitozda esa aksincha, suvsizlanib zichlashadi.

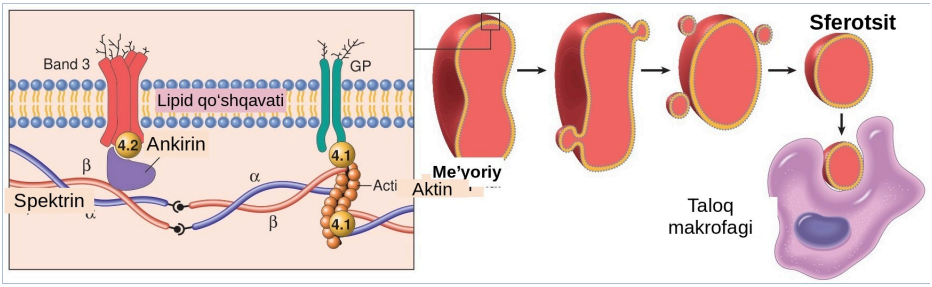

1.2-rasm. Eritrotsit membranasi skeleti va uning sferotsitozdagi nuqsonlari (Robbins bo'yicha).

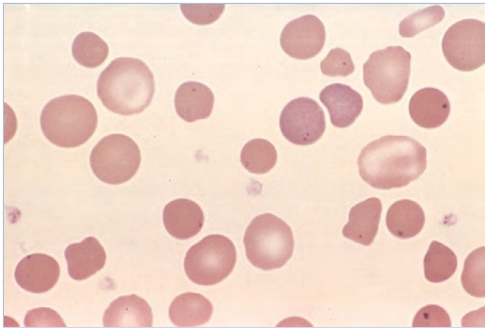

1.3-rasm. Irsiy sferotsitozda periferik qon surtmasi: markaziy oqarishi yo'q, to'q bo'yaluvchi sferotsitlar.

Ferment nuqsonlaridan eng ahamiyatlisi glyukoza-6-fosfatdegidrogenaza (G6PD) tanqisligidir. Bu ferment eritrotsitni oksidlovchi zararlanishdan himoya qiluvchi yagona NADPH manbai bo'lib, uning tanqisligida eritrotsit oksidlovchilarga (baqla, naftalin, sulfanilamidlar, bezgakka qarshi preparatlar, ayrim antibiotiklar) va infeksiyalarga sezgir bo'lib qoladi. Oksidlovchi ta'sirda gemoglobin denaturatsiyalanib, membrana ichki yuzasida Geyns tanachalari hosil bo'ladi, bunday eritrotsitlar taloqda «tishlab» olinadi (surtmada «tishlangan» hujayralar) yoki tomir ichida parchalanadi, natijada o'tkir gemolitik kriz rivojlanadi: to'satdan sariqlik, qora siydik va gemoglobin pasayishi kuzatiladi. Krizlar orasida bemor deyarli sog'lom bo'ladi, chunki nuqson asosan qarigan eritrotsitlarda namoyon bo'ladi. Kasallik X-xromosoma bilan bog'liq irsiylanadi va O'rta yer dengizi, Afrika hamda Osiyo aholisida keng tarqalgan. G6PD tanqisligining eng mashhur ko'rinishi favizmdir: baqla (fava loviyasi) iste'molidan yoki uning gulchangini hidlashdan keyin bir-ikki kun ichida o'tkir gemoliz boshlanib, sariqlik, bel og'rig'i va qora siydik paydo bo'ladi. Kriz boshlangandan bir necha kun o'tib olingan surtmada Geyns tanachalari topilmasligi mumkin, chunki bunday hujayralar taloqda allaqachon «tishlanib», parchalanib bo'lgan bo'ladi, ferment faolligini o'lchash ham kriz paytida yolg'on me'yoriy chiqishi mumkin, chunki yosh eritrotsitlarda ferment ko'proq bo'ladi. Yangi tug'ilgan chaqaloqlarda G6PD tanqisligi og'ir neonatal sariqlik va kernikterus sababi bo'lishi mumkinligi alohida ahamiyatga ega. Ferment nuqsonlarining ikkinchi vakili piruvatkinaza tanqisligi bo'lib, unda ATF hosil bo'lishi buziladi va surunkali gemoliz kechadi. Piruvatkinaza tanqisligida eritrotsit energiyasiz qolib, membrana nasoslar ishlamay qoladi, hujayra suvsizlanib, qattiq ekkinotsitlar hosil bo'ladi va ular taloqda tutiladi. Kasallik autosom-retsessiv irsiylanadi, gemoliz surunkali kechadi, taloq ba'zan juda katta bo'ladi, splenektomiya gemolizni yengillashtiradi. Glikolizning boshqa fermentlari (geksozizomeraza va boshqalar) tanqisligi ham kamdan-kam uchraydigan surunkali irsiy gemoliz sabablaridandir.

Gemoglobinopatiyalar gemoglobin sintezining molekulyar kasalliklari bo'lib, Paukov ularni «gemoglobin sintezi kasalliklari» deb ataydi. O'roqsimon hujayrali anemiyada gemoglobin beta-zanjirining 6-o'rnida glutamin kislota valin bilan almashadi (nuqtali mutatsiya), hosil bo'lgan anomal gemoglobin S kislorodsiz

holatda polimerlanib, uzun tolalar hosil qiladi va eritrotsit o'roq shaklini oladi (1.4-rasm). O'roqsimon hujayralar yopishqoq va qattiq bo'lib, mayda tomirlarni tiqib qo'yadi (vazookklyuzion krizlar): kuchli suyak va qorin og'riqlari, qo'l-oyoq sindromi (bolalarda barmoqlar shishi), o'tkir ko'krak sindromi, insult va priapizm shular jumlasidandir. Takroriy infarktlar hisobiga taloq avval kattalashadi, keyin atrofiyalanib, funksional aspleniya rivojlanadi (autosplenektomiya), shu sababli bemorlar kapsulali bakteriyalar infeksiyasiga o'ta sezgir bo'ladi. Surunkali gemoliz fonida sariqlik, o't toshlari va oyoqda yaralar kuzatiladi. Gomozigota shakl og'ir kechadi, geterozigota (belgi tashuvchilik) esa odatda belgisiz bo'lib, bezgakdan qisman himoya beradi. O'roqsimon anemiyada takroriy vazookklyuziyalar a'zolarda keng morfologik iz qoldiradi: suyaklarda infarktlar va osteomielitga moyillik (ayniqsa salmonellyozli), umurtqalarda markaziy qism botishi hisobiga «baliq og'iz» shakli, buyrak miya qatlamida papillalar nekrozi va siydikni quyuqlashtirish qobiliyatining yo'qolishi (gipostenuriya), o'pkada takroriy o'tkir ko'krak sindromi o'choqlari, miya tomirlarida infarktlar rivojlanadi. Taloq bolalikda takroriy infarktlar hisobiga avval kattalashadi, school yoshiga kelib esa fibrozlanib kichrayadi — qorin palpatsiyasida u topilmay qoladi, ammo funksional aspleniya hisobiga bemor hayoti davomida kapsulali bakteriyalar (pnevmokokk, meningokokk, gemofil tayoqchasi) chaqiradigan og'ir infeksiyalarga yuqori sezgir bo'lib qoladi.

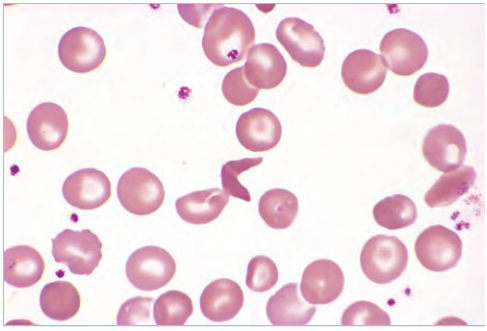

1.4-rasm. O'roqsimon hujayrali anemiyada periferik qon surtmasi: o'roq shaklidagi eritrotsitlar.

Talassemiyalarda globin zanjirlaridan birining sintezi kamayadi yoki to'xtaydi (beta-talassemiyada beta-zanjir, alfa-talassemiyada alfa-zanjir), erkin qolgan juftsiz zanjirlar eritroblastlar ichida cho'kib, ularni ko'mikning o'zidayoq nobud qiladi, ya'ni samarasiz eritropoez rivojlanadi, omon qolgan eritrotsitlar ham taloqda erta parchalanadi (1.5-rasm). Natijada eritrotsitlar mikrotsitar, gipoxrom va nishonsimon bo'ladi. Beta-talassemiyaning og'ir shaklida (Kuli anemiyasi, talassemiya major) bolalikdan og'ir anemiya, gepatosplenomegaliya va kompensator qon yaratish kuchayishi hisobiga suyak deformatsiyalari rivojlanadi: bosh suyagi rentgenida «cho'tka bosh» manzarasi (1.6-rasm), yuz suyaklarining o'zgarishi («mongoloid yuz»), suyaklarning yupqalashuvi kuzatiladi. Tez-tez qon quyishlar va ichakdan temir so'rilishi kuchayishi ikkilamchi gemoxromatozga olib keladi: temir yurakda (yurak yetishmovchiligi), jigarda (sirroz) va endokrin bezlarda (diabet, gipopituitarizm) to'planadi va aynan temir to'planishi prognozni belgilaydi. Beta-talassemiya minor (belgi tashuvchilik) yengil mikrotsitar anemiya bilan kechib, temir tanqisligi bilan adashishi mumkin, ammo unda temir zaxirasi me'yorida bo'ladi. Og'ir talassemiyada ko'mik bo'shlig'i keskin kengayib, kortikal suyak yupqalashadi, yassi suyaklarda yangi suyak to'qimasi perpendikulyar ignalar ko'rinishida o'sadi, ko'mikdan tashqari (ekstramedullyar) qon yaratish o'choqlari taloq, jigar va limfa tugunlarida, ba'zan umurtqa yonida massa ko'rinishida paydo bo'lib, ular a'zolarni keskin kattalashtiradi. Temir to'planishi (ikkilamchi gemoxromatoz) ichki a'zolarning eng og'ir zararlanish sababidir: yurakda temir kardiomiotsitlarda to'planib, dilyatatsion kardiomiopatiya va aritmiyalar beradi, me'da osti bezida diabeti, qalqonsimon oldi bezlarida gipoparatireoz, jinsiy bezlarda gipogonadizm chaqiradi, terida bronzasimon rang paydo bo'ladi. Aynan xelator davo (temir chiqaruvchi preparatlar) qo'llanilgach, talassemiya prognozi keskin

yaxshilangan. Gemoglobinopatiyalarning birikkan shakllari ham uchraydi: gemoglobin E Janubi-Sharqiy Osiyoda keng tarqalgan bo'lib, o'zi yengil mikrotsitar manzara beradi, beta-talassemiya bilan birikkanda esa og'ir kasallik hosil qiladi, o'roqsimon belgi bilan talassemiya birikishi (S-beta-talassemiya) ham oraliq og'irlikda kechadi. Shuning uchun gemoglobinopatiya tashxisida gemoglobin elektroforezi (yoki xromatografiya) hal qiluvchi tekshiruv hisoblanadi: unda HbS, HbF oshishi va HbA2 ko'payishi (beta-talassemiya belgisi) kabi xarakterli o'zgarishlar aniqlanadi.

Alfa-talassemiyada to'rtta gen holatiga qarab to'rt shakl ajratiladi: bitta gen yo'qolishi belgisiz, ikkitasi yengil anemiya, uchtasi gemoglobin H kasalligi (beta-zanjirlar tetrameri), to'rttasi esa gemoglobin Bart (gamma-zanjirlar tetrameri) bilan homila ichi shish (gidrops) beradi va hayot bilan mos kelmaydi.

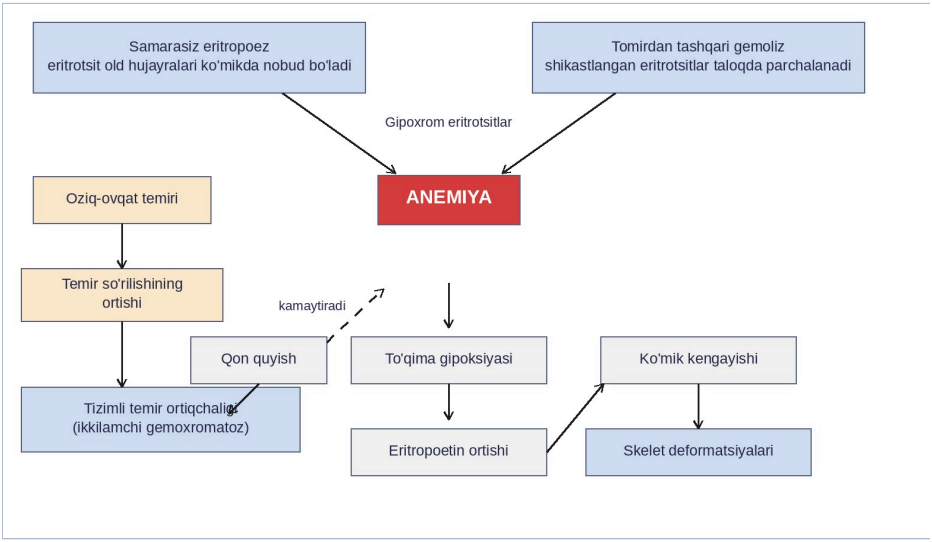

1.5-rasm. Beta-talassemiya patogenezi (Robbins bo'yicha).

Irsiy gemolitik anemiyalarda parvovirus B19 infeksiyasi alohida xavf tug'diradi: virus eritroblastlarni bevosita zararlab, eritropoezning vaqtincha to'xtashiga, ya'ni aplastik krizga sabab bo'ladi, chunki gemoliz davom etayotgan sharoitda yangi eritrotsitlar chiqmasligi gemoglobinni keskin tushirib yuboradi.

1.5. Orttirilgan gemolitik anemiyalar

Orttirilgan gemolitik anemiyalarda eritrotsitlar o'zi sog'lom tug'iladi, ammo tashqi omillar ta'sirida parchalanadi. Immun gemolitik anemiyalarda eritrotsitlar sirtiga qarshi antitelolar hosil bo'lib, ularni makrofaglar nishoniga aylantiradi yoki komplement orqali tomir ichida parchalaydi. Autoimmun shakllar issiq antiteloli (IgG, asosan taloqda parchalanish) va sovuq antiteloli (IgM, komplement, jigarda parchalanish va sovuqda akrotsianoz) turlarga bo'linadi, ular idiopatik bo'lishi yoki limfomalar, surunkali limfoleykoz, tizimli qizil yugirik va dori vositalari fonida rivojlanishi mumkin. Bevosita Kumbs sinovi (antiglobulin test) eritrotsit sirtidagi antitelo yoki komplementni aniqlab, immun tabiatni isbotlaydi. Izoimmun shakllarga yangi tug'ilgan chaqaloqlarning gemolitik kasalligi Sovuq aglyutinin kasalligi sovuqda faollashadigan IgM antitelolar bilan

bog'liq bo'lib, sovuqda barmoqlar, quloq va burun uchlarida ko'karish (akrotsianoz) va og'riq, isiganda esa gemoliz kuchayishi bilan namoyon bo'ladi, u mikoplazma pnevmoniyasi va infektsion mononukleozdan keyin ham vaqtincha rivojlanishi mumkin. Dori chaqirgan immun gemoliz uch mexanizmda boradi: dori eritrotsit membranasiga bog'lanib, gaptten vazifasini bajaradi (penitsillin turi), dori-antitelo immun kompleksi eritrotsitga o'tirib, komplement orqali o'tkir tomir ichi gemoliz chaqiradi (xinin turi) yoki dori haqiqiy autoimmun jarayonni boshlab beradi (metildopa turi), bunda Kumbs sinovi dori to'xtatilgandan keyin ham bir muddat musbat bo'lib qoladi.



1.6-rasm. Katta talassemiyada bosh suyagi rentgenogrammasi: yangi suyakning perpendikulyar o'sishi — «mo'yqalam» ko'rinishi.

Izoimmun shakllarga yangi tug'ilgan chaqaloqlarning gemolitik kasalligi (rezus-nizo: rezus-manfiy onada rezus-musbat homila eritrotsitlariga qarshi antitelolar hosil bo'lishi) va nomuvofiq qon quyish reaksiyalari kiradi.

Yangi tug'ilgan chaqaloqlarning gemolitik kasalligi izoimmun gemolizning eng yorqin misolidir. Rezus-manfiy onaning immun tizimi birinchi homiladorlikda (tug'ruq paytida) rezus-musbat homila eritrotsitlari bilan uchrashib, sezgir bo'lib qoladi, keyingi homiladorliklarda esa hosil bo'lgan IgG antitelolar yo'ldoshdan o'tib, homila eritrotsitlarini parchalay boshlaydi. Og'irlik darajasi gemoliz kuchiga bog'liq: yengil shaklda chaqaloqda anemiya va erta sariqlik, o'rta shaklda jigar va taloq kattalashuvi bilan kuchli sariqlik, og'ir shaklda esa bachadon ichi umumiy shish (homila gidropsi) rivojlanib, homila o'limi bilan tugaydi. Tug'ilgandan keyingi asosiy xavf — bog'lanmagan bilirubinning ko'pligi: u yetilmagan gematoensefalik to'siqdan o'tib, miya bazal yadrolarida to'planadi va yadro sariqligi (kernikterus) deb ataladigan, qaytmas nevrologik zararlanishga olib keladi. Morfologik jihatdan ko'mik va ekstramedullyar o'choqlarda eritropoez keskin kuchaygani uchun qonda ko'p miqdorda yadroli eritroblastlar paydo bo'ladi, shuning uchun kasallikning tarixiy nomi eritroblastoz fetalisdir. ABO tizimidagi nomuvofiqlik ham shunga o'xshash, ammo odatda yengilroq kechadigan gemoliz beradi, chunki A va B antigenlar boshqa to'qimalarda ham keng tarqalgan bo'lib, antitelolar ularga ham sarflanadi.

Mexanik gemoliz eritrotsitlar jismoniy kuch bilan parchalanganda yuzaga keladi: yurak qopqog'i protezlari va katta tomir nuqsonlarida eritrotsitlar yuqori tezlikdagi oqimda zararlanadi, mikroangiopatik gemolizda esa fibrin torlari tortilgan yoki tromblar bilan toraygan mayda tomirlardan siqilib o'tayotgan eritrotsitlar kesilib, parchalangan shakllar, ya'ni shistotsitlar hosil bo'ladi (1.7-rasm). Mikroangiopatik gemoliz trombotik trombotsitopenik purpura, gemolitik-uremik sindrom va tarqoq tomir ichi ivish sindromiga xosdir (1.15-bo'lim). Yurish va jismoniy yuklamada oyoq tomirlarida parchalanish (marsh gemoglobinuriyasi) ham mexanik gemolizning yengil namunasidir.

Bezgakdagi gemoliz alohida mexanizmga ega: plazmodiy eritrotsit ichida yetilib, shizont yorilganda hujayrani parchalaydi, isitma xurujlari aynan shu sinxron parchalanish davrlariga mos keladi, tropik bezgakda (Plasmodium falciparum) zararlangan eritrotsitlar mayda tomirlarga yopishib (sitoadgeziya), miya bezgagi kabi og'ir asoratlar beradi, massiv tomir ichi gemolizda esa «qora suv isitmasi» — gemoglobinuriya va o'tkir buyrak zararlanishi rivojlanadi.

Paroksizmal tungi gemoglobinuriya orttirilgan klonal kasallik bo'lib, unda o'zak hujayradagi PIGA geni mutatsiyasi tufayli eritrotsitlar (va boshqa qon hujayralari) komplementdan himoya qiluvchi sirt oqsillarini (CD55 va CD59) yo'qotadi va komplement tomonidan surunkali tomir ichida parchalanadi. Kasallik nomiga sabab bo'lgan belgisi ertalabki qora siydik bo'lib (tunda qonda CO2 to'planib, komplement faollashadi), undan tashqari venoz trombozlar (jigar, qorin va miya venalarida) va ko'mik yetishmovchiligi (aplastik anemiyaga o'tish) xarakterlidir. Infeksion gemolizga bezgak plazmodiyasi (eritrotsit ichida ko'payib, uni yoradi va isitma xurujlarini beradi), klostridiya toksini va boshqa mikroorganizmlar, toksik gemolizga ilon zahari, mishyak va qo'rg'oshin sabab bo'ladi. PNHda trombozlar odatiy joylarda emas, balki jigar venalari (Badd–Kiari sindromi), qorin ichi va miya venalarida rivojlanishi kasallikning eng xavfli tomoni hisoblanadi va o'limning bosh sabablaridandir. PNH kloni aplastik anemiya bilan chambarchas bog'liq: bir qism aplaziya bemorlarida kichik PNH kloni topiladi va bu immun hujumdan aynan himoyasiz (GPI-langarsiz) hujayralar emas, balki himoya oqsillari yo'q hujayralar omon qolishi bilan izohlanadi, deb qaraladi. Kasallik ba'zan yillar davomida sekin kechib, ba'zan mielodisplaziya yoki o'tkir leykozga aylanishi mumkin.

1.6. Eritropoez buzilishi anemiyalari: temir tanqisligi va surunkali kasalliklar

Qon yaratilishi buzilishi oqibatidagi anemiyalarning eng katta guruhini defitsit anemiyalar tashkil etadi, ya'ni organizmda gemoglobin va eritrotsitlar hosil bo'lishi uchun zarur moddalar yetishmasligi bilan bog'liq anemiyalar. Ulardan eng ko'p uchraydigani temir tanqisligi anemiyasi bo'lib, Paukov uning tarixiy nomi «xloroz»ni ham eslatadi (yosh ayollarda terining yashilimtir rangi bilan kechgan klassik shakl).

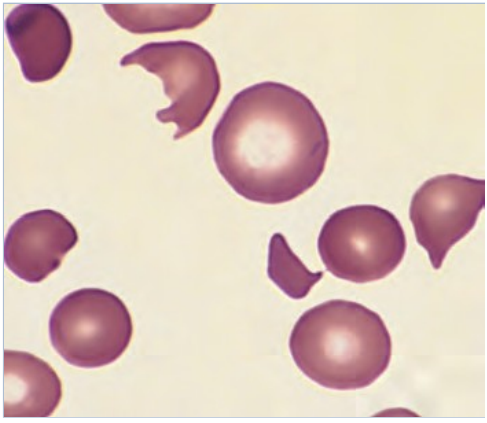

1.7-rasm. Mikroangiopatik gemolitik anemiya: surtmada parchalangan eritrotsitlar (shistotsitlar).

Temir almashinuvi yopiq zanjirda boradi. Katta odam tanasida 3–5 g temir bo'lib, uning asosiy qismi gemoglobinda, qolgani jigarda ferritin va gemosiderin ko'rinishidagi zaxirada hamda mioglobin va fermentlarda joylashadi. Temir o'n ikki barmoqli ichakda so'riladi: o'simlik ovqatidagi uch valentli temir avval ikki valentliga qaytariladi, go'shtdagi gem temiri esa to'g'ridan-to'g'ri so'riladi, shuning uchun hayvon mahsulotlari temiri yaxshiroq o'zlashtiriladi. Qonda temir transferrin oqsili bilan tashiladi, jigarda ferritin ko'rinishida zaxira bo'ladi va asosan eritropoezga sarflanadi, parchalangan eritrotsitlar temiri makrofaglar orqali yana aylanishga qaytadi. Organizm temirni chiqarishning faol mexanizmiga ega emas, kunlik yo'qotish (teri, ichak hujayralari to'kilishi, ayollarda hayz) 1–2 mg ni tashkil qiladi va aynan so'rilish shu yo'qotishga moslashtiriladi. Bu muvozanat buzilganda temir tanqisligi rivojlanadi.

Sabablari to'rt yo'nalishda guruhlanadi: surunkali qon yo'qotish (eng asosiysi, me'da-ichak va bachadon yo'llaridan), temirga ehtiyoj oshishi (homiladorlik, o'sish davri, qon quyish bilan davolash), so'rilish buzilishi (me'da rezektsiyasidan keyin, axlorgidriya, ichak kasalliklari) va ovqat bilan yetarli tushmasligi. Temir tanqisligi bosqichma-bosqich rivojlanadi: avval zaxira temir kamayadi (ferritin pasayadi, gemoglobin hali me'yorida — prelatent bosqich), keyin transport temir kamayib, latent tanqislik shakllanadi (transferrin to'yinganligi pasayadi, anemiya hali yo'q) va nihoyat mikrotsitar gipoxrom anemiya boshlanadi. Shuning uchun ferritin temir tanqisligining eng erta laboratoriya belgisi hisoblanadi: zardob temiri pasayadi, temir bog'lash qobiliyati (transferrin) oshadi, uning to'yinganligi kamayadi.

Anemiyada eritrotsitlar mikrotsitar va gipoxrom bo'ladi (1.8-rasm), o'lchamlari har xil (anizotsitoz) va shakli o'zgaruvchan (poykilotsitoz) ko'rinadi, trombotsitlar ko'pincha ko'payadi. Temir faqat gemoglobin uchun emas, ko'plab to'qima fermentlari uchun ham kerak bo'lgani uchun anemiyadan tashqari sideropenik (to'qima) belgilar rivojlanadi: tirnoqlarning qoshiqsimon bo'lishi (koylonixiya) va sinuvchanligi, soch to'kilishi, til so'rg'ichlari atrofiyasi, og'iz burchagi yorilishi (xeyloz), ta'm buzilishi (bo'r, tuproq, xom go'sht yeyishga moyillik — pika), yutish qiyinlashuvi. Plammer–Vinson sindromida qizilo'ngachda pardalar hosil bo'lib, disfagiya beradi va bu holat qizilo'ngach saratoni xavfini oshiradi. Temir tanqisligida me'da shilliq pardasida ham atrofik o'zgarishlar rivojlanishi mumkin, bu o'z navbatida temir so'rilishini yanada yomonlashtirib, yopiq halqa hosil qiladi. Bolalarda temir tanqisligi nafaqat anemiya, balki aqliy va harakat rivojlanishining sekinlashuvi bilan ham ahamiyatlidir, o'smir qizlarda esa hayz qon yo'qotishlari va o'sish ehtiyoji birga kelishi eng tez-tez uchraydigan sababdir. Temir tanqisligini aniqlashda surtma manzarasi va temir almashinuvi ko'rsatkichlaridan tashqari, asosiy kasallikni izlash shartdir: katta yoshli erkaklarda va menopauzadan keyingi ayollarda temir tanqisligi deyarli hamisha me'da-ichak qon yo'qotishining belgisi hisoblanib, o'smani istisno qilishni talab etadi. Temir tanqisligini surunkali kasalliklar anemiyasidan farqlash amaliy jihatdan tez-tez uchraydigan vazifadir: temir tanqisligida ferritin pasayadi, transferrin va uning retseptori oshadi, surunkali kasalliklarda esa ferritin me'yorda yoki oshgan, transferrin pasaygan bo'ladi, ikkala holat qo'shilganda surtma va suyak ko'migidagi temir bo'yalishi (Perls reaksiyasi) masalani aniqlaydi. Qo'rg'oshin bilan zaharlanish ham alohida eslatishga loyiq anemiya sababidir: qo'rg'oshin gem sintezining ikki fermentini (ALA-degidrataza va ferroxelataza) bloklaydi, natijada mikrotsitar anemiya bilan birga eritrotsitlarda bazofil nuqtali donadorlik, qorin og'riqlari (qo'rg'oshin sanchig'i), periferik nevropatiya va milk chetida ko'k chiziq paydo bo'ladi, bu manzara sideroblastik jarayon bilan qisman uyg'unlashadi. Temir almashinuvining umumiy sxemasi 1.9-rasmda keltirilgan.

Temir almashinuvining nozik tartibga solinishida gepsidin hal qiluvchi o'rin tutadi, Robbins bu mexanizmga alohida e'tibor qaratadi. Gepsidin jigar ishlab chiqaradigan peptid bo'lib, u enterotsitlar va makrofaglardagi temir chiqaruvchi oqsil ferroportinni bog'lab yo'q qiladi: gepsidin ko'p bo'lganda temir so'rilishi ham, zaxiralardan chiqishi ham to'xtaydi. Temir yetishmaganda gepsidin kamayib, so'rilish kuchayadi, yallig'lanishda esa gepsidin oshadi va aynan shu mexanizm surunkali kasalliklar anemiyasining asosini tashkil etadi.

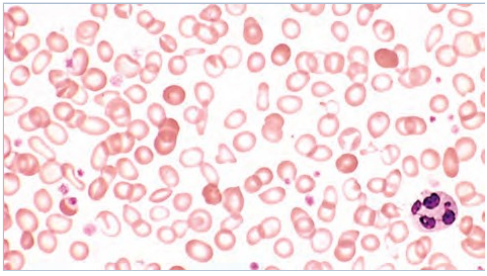

1.8-rasm. Temir tanqisligida periferik qon surtmasi: gipoxrom, mikrotsitar eritrotsitlar.

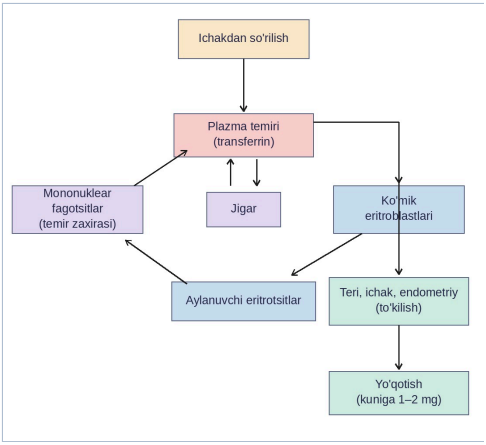

1.9-rasm. Temir almashinuvi sxemasi (Robbins bo'yicha).

Surunkali kasalliklar anemiyasi (yallig'lanish anemiyasi) surunkali infeksiyalar, autoimmun yallig'lanish kasalliklari va xavfli o'smalar fonida rivojlanadi. Unda yallig'lanish sitokinlari gepsidin ishlab chiqarishni kuchaytiradi, temir makrofaglarda «qamalib» qoladi va eritropoezga yetib bormaydi, shu bilan birga eritropoetinga javob pasayadi va eritrotsitlar umri biroz qisqaradi. Natijada temir zaxirasi kamaymagan holda anemiya shakllanadi: ferritin bu holda pasaymaydi, balki me'yorida yoki oshgan bo'ladi (chunki ferritin yallig'lanishda ham oshadigan oqsildir), transferrin esa pasayadi, aynan shu ko'rsatkichlar majmui uni chin temir tanqisligidan ajratadi. Bu guruhga shuningdek sideroaxrestik (sideroblastik) anemiyalar kiradi: ularda temir yetarli, ammo gem sinteziga qo'shila olmaydi, ko'mikda mitoxondriyalarida temir to'plangan halqa sideroblastlar topiladi. Homiladorlikda temirga ehtiyoj keskin oshadi: homila va yo'ldosh qurilishi, aylanuvchi qon hajmining ko'payishi va tug'ruqdagi qon yo'qotish jami qariyb bir gramm temir talab qiladi, shuning uchun zaxirasi kam ayollarda homiladorlikning ikkinchi yarmida temir tanqisligi deyarli qoidadek rivojlanadi va u erta tug'ruq hamda kam vaznli bola xavfini oshiradi. Temir yetishmovchiligi davolanayotganda ko'mik javobi xarakterli tartibda boradi: retikulotsitlar 7–10-kunda ko'tariladi, gemoglobin haftasiga taxminan 10 g/l dan oshib boradi, bu tartibning buzilishi tashxisni qayta ko'rib chiqishga sabab bo'ladi.

Sideroblastik anemiyalarda nuqson gem sintezining ilk bosqichlarida yotadi: gemning old moddasi sintezida qatnashadigan fermentlar (masalan, X-xromosomadagi ALAS2 fermenti) irsiy nuqsonli bo'lishi yoki qo'rg'oshin (gem sintezi fermentlarini bloklaydi), alkogol, izoniazid va mis tanqisligi kabi orttirilgan omillar ta'sirida gem eritroblast mitoxondriyalariga kira olmaydi, temir esa mitoxondriya membranasi atrofida halqa shaklida to'planib qoladi, aynan shu halqa ko'rinishi halqa sideroblastlar nomini bergan. Bunda zardob temiri va ferritin pasaymaydi, aksincha, oshishi ham mumkin, chunki temir so'rilib, ishlatilmay to'planib boradi va uzoq muddatda ikkilamchi gemoxromatoz xavfi tug'iladi. Mielodisplastik sindromlarning bir qismi ham halqa sideroblastlar bilan kechadi, bu holat sideroblastik anemiya bilan mielodisplaziya chegarasining yaqinligini ko'rsatadi.

1.7. Megaloblastik anemiyalar

Megaloblastik anemiyalar DNK sintezi buzilishi natijasida rivojlanib, ularning asosiy sabablari vitamin B12 va foliy kislota tanqisligidir. Makrotsitozning o'zi megaloblastoz bilan teng emas: alkogolizm, jigar kasalliklari, gipotireoz, ayrim dorilar va mielodisplastik sindromlarda ham eritrotsitlar yiriklashadi, ammo ko'mikda megaloblast o'zgarishlari va qonda gipersegment neytrofillar bo'lmaydi, shuning uchun makrotsitar anemiyani baholashda avval megaloblastik yoki nomegaloblastik xarakter aniqlanadi. DNK sintezi sekinlashganda yadro yetilishi sitoplazma yetilishidan orqada qoladi (yadro-sitoplazma asinxroniyasi): ko'mikda yadro xromatini nozik, sitoplazmasi yetilgan yirik megaloblastlar hosil bo'ladi, ularning ko'p qismi ko'mikning o'zidayoq nobud

bo'ladi (samarasiz gemopoez), qonda yirik makrotsitar eritrotsitlar (makroovalotsitlar) va ko'p segmentli, ya'ni gipersegmentlangan neytrofillar paydo bo'ladi (1.10-rasm), og'ir hollarda pansitopeniya va yengil sariqlik kuzatiladi. Neytrofilning besh va undan ko'p yadro bo'lakchaga ega bo'lishi megaloblastozning eng erta va ishonchli belgilaridan biridir.

Vitamin B12 so'rilishi murakkab yo'ldan boradi (1.11-rasm): ovqatdagi B12 avval me'dada ajralib, tupurik va me'da oqsillari bilan bog'lanadi, o'n ikki barmoqli ichakda me'da osti bezi fermentlari uni ozod qiladi, keyin u me'da pariyetal hujayralari ishlab chiqaradigan Kastl ichki omili bilan bog'lanib, yonbosh ichakdagi maxsus retseptorlar (kubilin) orqali so'riladi, qonda esa transkobalamin bilan tashiladi. Shu zanjirning har qanday halqasi uzilishi tanqislikka olib keladi: pernitsioz anemiyada ichki omil ishlab chiqarilmaydi, me'da rezektsiyasi va yonbosh ichak kasalliklarida (Kron kasalligi, rezektsiya) so'rilish maydoni yo'qoladi, qattiq vegetarianlarda ovqat bilan tushmaydi. Jigarda B12 zaxirasi katta bo'lgani uchun tanqislik yillar davomida sekin rivojlanadi. B12 tanqisligining kam e'tirof etiladigan sabablari ham bor: keng tasmasimon qurt (baliq soliteri) ichakda vitaminni raqobat asosida o'zlashtirib yuboradi, ko'r halqa sindromida bakteriyalar vitaminni iste'mol qiladi, azot (II) oksidi (kuldiruvchi gaz) bilan uzoq narkoz esa B12 ni oksidlab, funksional tanqislik chaqiradi. Foliy tanqisligini chaqiradigan dorilar orasida metotreksat va trimetoprim digidrofolat reduktazani bloklashi bilan alohida o'rin tutadi. Foliy kislota zaxirasi esa kam, uning tanqisligi bir necha oyda shakllanadi: homiladorlikda ehtiyoj oshishi, alkogolizm, ichak kasalliklari, ayrim dorilar (metotreksat, tutqanoqqa qarshi preparatlar) asosiy sabablardir, homiladorlikdagi foliy tanqisligi homila nerv nayi nuqsonlari xavfini keskin oshiradi.

Bu guruhning klassik vakili Addison–Birmer pernitsioz anemiyasi bo'lib, unda me'da shilliq pardasining autoimmun atrofiyasi yotadi: pariyetal hujayralar va ichki omilga qarshi antitelolar bezlarni nobud qiladi, me'da shirasi kislotasiz (axiliya) bo'ladi. Paukov pernitsioz anemiyada me'da shilliq pardasi yupqalashib, bezlar deyarli yo'qolishini va shilliq osti qatlamida limfoid infiltratsiya bo'lishini alohida ko'rsatadi, bunday atrofik gastrit me'da saratoni xavfini ham oshiradi. Pernitsioz anemiya asosidagi autoimmun gastrit me'daning tana va tub qismini zararlaydi (A tip), unga qarama-qarshi o'laroq, eng ko'p uchraydigan B tip atrofik gastrit antral qismdan boshlanib, Helicobacter pylori bilan bog'liq bo'ladi va u kislota kamayishiga kechroq olib keladi, shuning uchun har qanday atrofik gastrit ham B12 tanqisligi bermaydi. Autoimmun gastritda qonda pariyetal hujayralarga va ichki omilga qarshi antitelolar aniqlanadi, me'da shirasida kislota bo'lmagani uchun gastrin ko'tarilib ketadi, uzoq muddatda me'dada neyroendokrin hujayralar giperplaziyasi va karsinoidlar rivojlanishi mumkin.

Kasallikka uch tizim belgisi xarakterlidir: anemiya (makrotsitar, giperxrom), oshqozon-ichak belgilari (axiliya va Gyunter glossiti, ya'ni so'rg'ichlari atrofiyalangan silliq, «laklangan», og'riqli til) va asab tizimi zararlanishi. Asab zararlanishi orqa miya orqa va yon ustunlarining demielinizatsiyasi (funikulyar mieloz) ko'rinishida bo'lib, vibratsiya va chuqur sezuvchanlik buzilishi, oyoqlarda paresteziya va spastik buzilishlar beradi, kech bosqichda qaytmas bo'lib qoladi. Bu belgi foliy kislota tanqisligida uchramaydi, shuning uchun ikkala vitamin tanqisligini bir-biridan ajratish amaliy jihatdan shartdir, aks holda foliy berilib anemiya tuzatilsa ham asab zararlanishi davom etishi mumkin. Ko'mik morfologiyasi megaloblastozni yana ham yaqqol ko'rsatadi: ko'mik hujayralarga boy, eritropoez samarasiz kengaygan bo'ladi, megaloblastlar bilan birga yirik, ot ta'qasimon yadroli gigant metamiyelotsitlar va ko'p bo'lakli megakariotsitlar topiladi, qonda esa makroovalotsitlardan tashqari ba'zan megaloblastlarning o'zi ham uchraydi. Funikulyar mielozning morfologik asosi orqa miya oq moddasida mielinning pufakchali parchalanishidir: jarayon avval orqa ustunlarda (nozik va ponasimon tutamlar) boshlanib, chuqur sezuvchanlik va vibratsiya hissi buziladi, keyin yon ustunlarga o'tib, piramida yo'llari zararlanishi

hisobiga spastik parezlar qo'shiladi, periferik nervlarda ham demielinizatsiya uchraydi. Davo kechiktirilsa, mielin o'rnini glial chandiq egallab, nevrologik nuqson qaytmas bo'lib qoladi, shuning uchun B12 tanqisligi nevrologik belgi boshlanishidan oldin aniqlanishi muhimdir. Foliy kislota tanqisligida ham xuddi shunday megaloblastik manzara bo'ladi, ammo nerv zararlanishi bo'lmaydi, homiladorlikda esa foliy tanqisligi homilaning nerv nayi yopilmasligi (orqa miya yorig'i, anensefaliya) kabi og'ir nuqsonlarga sabab bo'ladi, shuning uchun homiladorlik rejalashtirilgan ayollarga foliy oldindan buyuriladi.

1.8. Aplastik anemiya, mieloftiz va politsitemiya

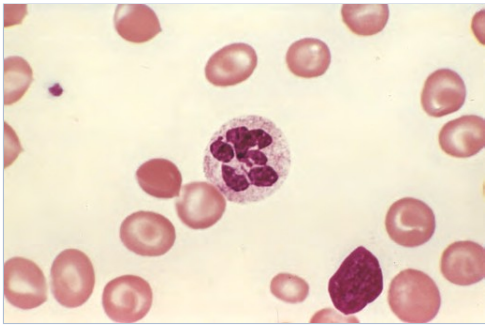

1.10-rasm. Megaloblastik anemiya: gipersegmentlangan neytrofil (besh va undan ko'p yadro bo'lakchalari).

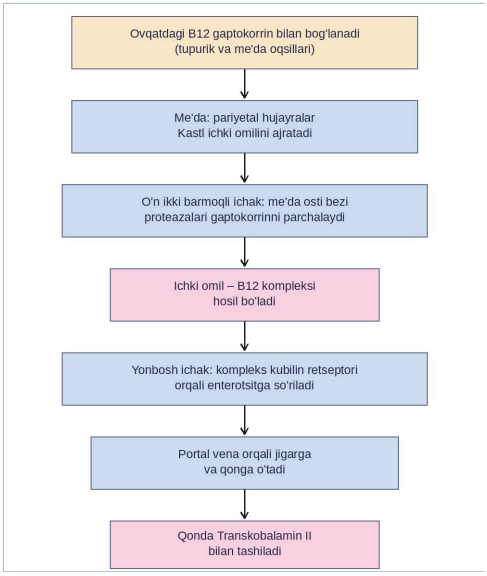

1.11-rasm. Vitamin B12 so'rilishi sxemasi: Kastl ichki va tashqi omillari (Robbins bo'yicha).

Aplastik (gipoblastik) anemiyada ko'mik gemopoetik hujayralari zararlanib, barcha uch o'simta (eritroid, granulyotsitar va trombotsitar) birdan susayadi va pansitopeniya rivojlanadi, trepanobiopsiyada ko'mik hujayralari o'rnini yog' to'qimasi egallaydi (1.12-rasm), retikulotsitlar deyarli bo'lmaydi. Kasallikning asosiy qismi idiopatik (autoimmun) shakldir: Robbins uning patogenezida immun mexanizmga alohida e'tibor qaratadi, ya'ni faollashgan T-limfotsitlar gemopoetik o'zak hujayralarga hujum qiladi, shuning uchun immunosupressiv davo (antitimotsitar globulin, siklosporin) samarali bo'ladi. Orttirilgan sabablar orasida dori preparatlari (xloramfenikol, oltin preparatlari, tutqanoqqa qarshi vositalar), kimyoviy moddalar (benzol va erituvchilar), virusli infeksiyalar (gepatitdan keyingi aplaziya, parvovirus), nurlanish bor. Irsiy shakli Fankoni anemiyasi bo'lib, unda DNK tiklanish nuqsoni, tug'ma rivojlanish anomaliyalari va o'smalarga moyillik xarakterlidir, bir qism bemorlarda telomeraza majmui nuqsonlari (irsiy diskeroz) yotadi. Klinik manzara pansitopeniyaning uch yo'nalishida namoyon bo'ladi: anemiya belgilari, trombotsitopeniya hisobiga qon ketishlar va neytropeniya hisobiga og'ir, qaytalanuvchi infeksiyalar, taloq esa odatda kattalashmaydi, bu belgisi uni giperplenizmdan ajratadi. Paroksizmal tungi gemoglobinuriya kloni bir qism bemorlarda aniqlanadi, bu holatlarning qarindoshligi ularning umumiy o'zak hujayra tabiatini ko'rsatadi. Trepanobiopsiyada aplastik anemiya manzarasi aniq ko'rinadi: ko'mik bo'shliqlari deyarli bo'sh, qon yaratuvchi hujayralar

orolchalari siyrak, asosiy massani yog' hujayralari egallaydi, megakariotsitlar keskin kamayadi yoki yo'qoladi. Fankoni anemiyasida DNK tiklanishining tug'ma nuqsoni xromosoma sinuvchanligi bilan namoyon bo'ladi: bemorlarda bosh barmoq va bilak suyagi anomaliyalari, past bo'y, teri pigment dog'lari («sutli qahva» dog'lari) va mikroftalmiya kabi rivojlanish belgilar uchraydi, aplaziya bolalikda boshlanib, keyinchalik o'tkir leykoz va yassi hujayrali saratonlar xavfi yuqori bo'ladi. Mielodisplastik sindromlar shu bo'limga tabiiy qo'shni guruhdir: ularda o'zak hujayra kloni hosil bo'ladi, ammo hujayralar yetilishida nuqson (displaziya) bo'lgani uchun ko'mik hujayralarga boy bo'la turib, qonda bir, ikki yoki uch qator bo'yicha sitopeniya kuzatiladi. Displaziya belgilari har bir qatorda o'zicha ko'rinadi: eritroid qatorda halqa sideroblastlar va ko'p yadroli eritroblastlar, granulyotsitar qatorda giposegment yadroli psevdo-Pelger hujayralari va donadorlik kamayishi, megakariotsitar qatorda mayda, bir bo'lakli megakariotsitlar topiladi. Bu sindromlar ko'pincha keksa yoshda uchraydi va bir qismi yillar davomida sekin kechib, bir qismi blastlar ko'payishi orqali o'tkir mieloblast leykozga aylanadi, shuning uchun blastlar ulushi va sitogenetik o'zgarishlar prognozni belgilovchi asosiy omillardir.

Tanlangan qator aplaziyasi ham uchraydi: sof eritroid aplaziyada faqat eritropoez susayadi, leykotsitlar va trombotsitlar saqlanib qoladi, u timus o'smasi (timoma), parvovirus B19 ning surunkali infeksiyasi (immun tanqislik fonida) va eritropoetinga qarshi antitelolar bilan bog'liq bo'lishi mumkin. Sof granulyotsitar yoki megakariotsitar aplaziyalar yanada kam uchraydi.

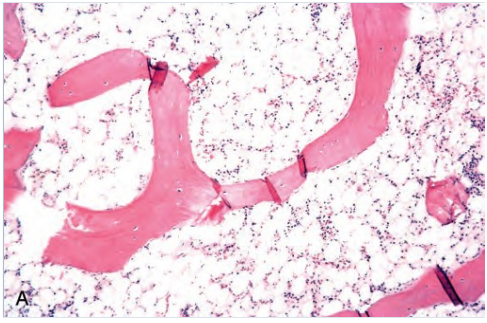

1.12-rasm. Aplastik anemiyada suyak ko'migi: qon yaratuvchi hujayralar keskin kamayib, o'rnini yog' to'qimasi egallagan.

Defitsit va aplastik anemiyalardan farqli o'laroq, mieloftizda ko'mik bo'shlig'i begona to'qima bilan egallanib, qon yaratuvchi to'qima siqib chiqariladi: o'sma metastazlari (ko'krak, prostata, o'pka saratonlari), fibroz to'qima (birlamchi mielofibroz), granulyomalar (sil, sarkoidoz) shular jumlasidandir. Qonda leykoeritroblastik manzara, ya'ni yadroli eritrotsitlar bilan yosh leykotsitlar birga paydo bo'lishi va ko'z yoshi shaklidagi eritrotsitlar mieloftizning xarakterli belgisidir, taloqda ekstramedullyar qon yaratish kuchayib, u keskin kattalashadi.

Politsitemiyada eritrotsitlar massasi oshadi, qon yopishqoqligi kuchayadi. Chin politsitemiya (eritremiya, Vakez kasalligi) mieloproliferativ kasallik bo'lib (1.11-bo'lim), unda JAK2 mutatsiyasi hisobiga eritropoez eritropoetindan mustaqil kuchayadi: yuz qizarishi (pletora), issiq suvdan keyin kuchayadigan teri qichishishi, bosh og'rig'i, taloq kattalashuvi va trombozlarga moyillik xarakterlidir. Ikkilamchi politsitemiyalar uzoq gipoksiyada (surunkali o'pka kasalliklari, tug'ma yurak nuqsonlari, tog' sharoitida yashash) eritropoetin kompensator oshishi yoki eritropoetin ishlab chiqaruvchi o'smalar (buyrak saratoni, gepatoma) hisobiga rivojlanadi, ularda JAK2 mutatsiyasi bo'lmaydi.

1.9. Leykotsitlarning reaktiv o'zgarishlari va agranulotsitoz

Leykotsitoz leykotsitlar sonining oshishi bo'lib, u o'sma emas, reaktiv jarayondir va uning manzarasi sababga qarab farq qiladi. Bakterial infeksiyalarda neytrofilli leykotsitoz rivojlanadi: neytrofillar soni oshadi, qonda yosh shakllar (ta'qib yadroli, metamiyelotsitlar) ko'payadi, bu «chapga siljish» deb ataladi, og'ir infeksiya va intoksikatsiyada neytrofillar sitoplazmasida toksik donadorlik va Dyo'le tanachalari (sitoplazmadagi och

bo'yaluvchi qoldiqlar) paydo bo'ladi. Virusli infeksiyalarda limfotsitoz, parazitar kasalliklar va allergik holatlarda eozinofiliya, surunkali yallig'lanish va tiklanish davrida monotsitoz, kamdan-kam hollarda bazofiliya kuzatiladi. Eozinofiliya sabablari alohida guruhni tashkil etadi: gelmentozlar (ayniqsa to'qima bosqichidagi parazitlar), allergik kasalliklar (bronxial astma, dori allergiyasi), teri kasalliklari va ayrim o'smalar shular jumlasidandir, eozinofillar 1500 dan oshib, a'zolar zararlanishi qo'shilganda gipereozinofil sindrom haqida gap boradi, unda yurak endokardining fibrozi (Lyo'ffler endokarditi) eng xavfli asorat hisoblanadi. Monotsitoz surunkali infeksiyalarda (sil, brutsellyoz, infektsion endokardit) va yallig'lanishning tiklanish bosqichida, bazofiliya esa ko'pincha mieloproliferativ kasalliklarda uchraydi.

Juda kuchli leykotsitoz (50 mingdan yuqori) yetilgan hujayralar ustunligi bilan kechsa, leykemoid reaksiya deb ataladi, u og'ir infeksiyalar, sepsis va o'sma metastazlarida uchraydi va leykozdan hujayralar yetilganligi, blastlar yo'qligi hamda neytrofillardagi ishqoriy fosfataza faolligi yuqori bo'lishi bilan farq qiladi (surunkali mieloleykozda bu ferment, aksincha, past bo'ladi).

> Leykemoid reaksiya deb, periferik qonda leykozni eslatadigan, lekin reaktiv xarakterga ega bo'lgan kuchli leykotsitozga aytiladi.

Leykopeniya leykotsitlar kamayishi bo'lib, u virusli infeksiyalar, ayrim dorilar, giperplenizm va ko'mik yetishmovchiligida kuzatiladi. Uning eng xavfli ko'rinishi agranulotsitozdir: neytrofillar keskin kamayib yoki yo'qolib, organizm bakterial infeksiyaga himoyasiz qoladi. Abdullaxodjayeva agranulotsitozni alohida nozologik shakl sifatida ajratib, uning manzarasini og'iz bo'shlig'i va bodomsimon bezlardagi yara-nekrotik o'zgarishlar (agranulotsitar angina), yuqori isitma va og'ir infeksiyalarga moyillik bilan ta'riflaydi, yiringli yallig'lanishning o'zi esa sust bo'ladi, chunki yiring hosil qiluvchi hujayralar yo'q. Sabablari orasida dori preparatlari (analgin, sulfanilamidlar, tireostatiklar, tutuqanoqqa qarshi vositalar), kimyoviy moddalar va nurlanish bor, bir qismi immun mexanizmda (dori gappen vazifasida) rivojlanadi.

Infeksion mononukleoz Epshteyn–Barr virusi chaqiradigan kasallik bo'lib, asosan o'smirlar va yoshларда uchraydi: isitma, yiringli angina, bo'yin limfa tugunlari va taloq kattalashuvi xarakterlidir. Virus B-limfotsitlarni zararlaydi, ularga javoban ko'paygan reaktiv T-limfotsitlar qonda atipik limfotsitlar (Douni hujayralari: keng, bazofil sitoplazmali, eritrotsitlarni «quchoqlovchi» yirik limfotsitlar) ko'rinishida namoyon bo'ladi. Taloq kattalashuvi uning yorilishi xavfini tug'diradi, kasallik odatda o'zi tuzaladi, ammo virus B-hujayralarda umrbod saqlanib qoladi. Mononukleozda jigar ham jarayonga tortiladi: transaminazalar o'rtacha oshadi, ba'zan yengil sariqlik rivojlanadi, gistologik jihatdan sinusoidlarda atipik limfotsitlar infiltratsiyasi ko'rinadi. Tashxis qondagi atipik limfotsitlar va geterofil antitelolar (Pol–Bannel reaksiyasi), zarur hollarda virusga xos antitelolar bilan tasdiqlanadi. Epshteyn–Barr virusi umrbod B-limfotsitlarda saqlanib qolishi uning bir qator o'smalar (Berkitt limfomasi, Xojkin limfomasi, burun-halqum saratoni, immun tanqislikdagi limfomalar) bilan bog'liqligini tushuntiradi.

1.10. Leykozlar haqida umumiy tushuncha va o'tkir leykozlar

Qon yaratuvchi sistema o'smalari (gemoblastozlar) Strukov va Paukov tasnifiga ko'ra ikki katta guruhga bo'linadi: tizimli o'smalar, ya'ni leykozlar va hududiy o'smalar, ya'ni limfomalar. Abdullaxodjayeva bu guruhni uch yo'nalishda qaraydi: limfotsitar qator proliferatsiyasi bo'lgan limfomalar, ko'mikda boshlanib qonga o'sma hujayralarini chiqaradigan leykozlar va antitelo ishlab chiqarishga qodir hujayralar o'smalari bo'lgan

paraproteinemik leykozlar. Leykozlarning zamonaviy tasnifi esa o'sma hujayrasining kelib chiqishi (mieloid yoki limfoid qator) va yetilish darajasiga asoslanadi: o'tkir leykozlarda differensiyalanish erta bosqichda to'xtab, blastlar ko'payadi, surunkali leykozlarda esa hujayralar yetilish qobiliyatini saqlab qoladi.

> Leykoz deb, qon yaratuvchi to'qimaning o'smasi bo'lib, unda o'sma hujayralari suyak ko'migida nazoratsiz ko'payib, normal qon yaratishni siqib chiqaradi va qon hamda boshqa a'zolarga tarqaladi.

Leykozda klinik manzara to'rt sindrom yig'indisidan iborat bo'ladi: anemik sindrom (ko'mik siqilishi hisobiga rangparlik, holsizlik), gemorragik sindrom (trombotsitopeniya hisobiga petexiya, qon quyilishlar), infeksion sindrom (yetilgan neytrofillar yetishmasligi hisobiga yarali-nekrotik angina, pnevmoniya, sepsis) va giperplastik sindrom (a'zolar leykemik infiltratsiyasi: limfa tugunlari, jigar, taloq kattalashuvi, tish go'shti giperplaziyasi, teri infiltratlari). O'lim sabablari ko'pincha infeksiyalar, sepsis va miyaga qon quyilish hisoblanadi.

O'tkir leykozlarda yetilmagan blast hujayralar ko'mikni to'ldiradi Leykozlarning sabablari to'liq aniq emas, ammo bir qator omillarning roli isbotlangan: ionlashtiruvchi nurlanish (atom bombardimonidan omon qolganlarda va nur bilan ishlovchilarda leykoz ko'paygan), benzol va boshqa kimyoviy moddalar, oldingi kimyoterapiya (alkillovchi preparatlar yillar o'tib ikkilamchi leykoz chaqirishi mumkin), irsiy moyillik (Daun sindromida o'tkir leykoz xavfi keskin yuqori, Fankoni anemiyasi va boshqa DNK tiklanish nuqsonlarida ham), ayrim viruslar (kattalar T-hujayrali leykozida HTLV-1 virusi). Bu omillarning umumiyligi shundaki, ular gemopoetik o'zak hujayrada genetik zararlanish to'planishiga olib keladi.

O'tkir leykozlarda yetilmagan blast hujayralar ko'mikni to'ldiradi, ko'mik o'ziga xos «pioid» ko'rinish oladi, ya'ni kulrang-yashilimtir, yiringga o'xshash bo'lib qoladi (Paukov atamasi). Tashxis mezoni sifatida ko'mik yoki qonda blastlar ulushining 20 foiz va undan yuqori bo'lishi qabul qilingan. O'tkir limfoblast leykoz bolalarda eng ko'p uchraydigan leykoz bo'lib, ko'migi limfoblastlar bilan to'ladi (1.13-rasm), limfadenopatiya va gepatosplenomegaliya xarakterlidir, markaziy asab tizimi va moyak zararlanishi bu shaklga xosdir, limfoblastlar sitokimyoviy jihatdan PAS-musbat modda tutadi. O'tkir mieloblast leykoz kattalarda ko'proq uchraydi, uning blastlarida mieloperoksidaza faolligi va Auer tayoqchalari (azurofil ignasimon qo'silmalar) xarakterli belgi bo'lib (1.14-rasm), monoblast variantda tish go'shti giperplaziyasi va teri infiltratlari ko'rinadi. O'tkir promiyelotsitar leykoz alohida o'rin tutadi: unda t(15;17) translokatsiyasi PML–RARA genini hosil qiladi, blastlar ko'p miqdorda ivish omillarini ajratib, tarqoq tomir ichi ivish sindromini chaqiradi, ammo aynan shu shakl trans-retinoy kislota bilan yuqori samarali davolanadi. O'tkir leykozlarning zamonaviy tasnifida sitogenetik belgilar prognozni belgilaydi: t(8;21) va inv(16) nisbatan yaxshi, murakkab karyotip esa yomon prognoz belgisi hisoblanadi. Leykotsitlar soni juda yuqori bo'lganda (giperleykotsitoz, 100 mingdan ortiq) blastlar mayda tomirlarda to'planib, leykostaz sindromini (o'pka va miya zararlanishi) beradi, bu shoshilinch holat hisoblanadi. Leykozda hujayralar almashinuvi kuchaygani uchun laktatdegidrogenaza va siydik kislota oshadi, aynan siydik kislota ko'pligi davolash boshida buyrak zararlanishi xavfini belgilaydi. Davolashda o'sma hujayralarining ommaviy parchalanishi o'sma lizisi sindromini (giperkaliyemiya, giperurikemiya, o'tkir buyrak zararlanishi) chaqirishi mumkin. Leykozlar kechishida remissiya, ya'ni blastlar 5 foizdan kamayib, qon ko'rsatkichlari tiklangan davr bo'lishi mumkin, remissiyaning to'liqligi va davomiyligi prognozni belgilaydi. Zamonaviy kuzatuvda minimal qoldiq kasallik tushunchasi muhim o'rin tutadi: morfologik remissiyada ham

sezgir usullar (oqim sitometriyasi, polimeraza zanjir reaksiyasi) bilan topiladigan oz miqdordagi o'sma hujayralari qaytalanishni oldindan bildiradi va davo chuqurligini baholash mezoni bo'lib xizmat qiladi, masalan, surunkali mieloleykozda BCR-ABL nusxalari soni davolash javobining asosiy o'lchovidir. Shunday qilib,

O'tkir leykozlarning klassik morfologik tasnifi (FAB) blastlarning sitokimyoviy xususiyatlariga asoslanadi: mieloblastlarda mieloperoksidaza va Sudan qorasi musbat bo'ladi, monoblastlarda nospesifik esteraza, limfoblastlarda esa PAS reaksiyasi yirik donachalar ko'rinishida musbat chiqadi, zamonaviy tasnif (JSST) bunga immunofenotip va qaytalanuvchi genetik o'zgarishlarni qo'shib, aynan genetik belgilarni tashxis va prognozning markaziga qo'yadi. Leykemik infiltratsiya a'zolarda ham xarakterli iz qoldiradi: jigar sinusoidlari va portal traktlar blastlar bilan to'ladi, taloq qizil pulpasi infiltratsiyalanadi, limfa tugunlari tuzilishi yo'qoladi, buyraklar ikkala tomondan simmetrik kattalashishi mumkin. Markaziy asab tizimi zararlanishi bolalarda ko'proq uchrab, miya qobiqlarida infiltratsiya beradi, shuning uchun markaziy asab tizimiga profilaktik yo'naltirilgan davo o'tkir limfoblast leykoz tartibining ajralmas qismidir. Teri leykemik infiltratlari (leykozidlar) va tish go'shti giperplaziyasi monotsitar xarakterdagi o'tkir leykozlarda ayniqsa yorqin namoyon bo'ladi. Bolalar o'tkir limfoblast leykozida qulay belgilar — giperdiploidiya va t(12;21) translokatsiyasi, noqulay belgilar — gipodiploidiya, bir yoshgacha bo'lgan davr va davoga sekin javob hisoblanadi. O'tkir mieloblast leykozning alohida morfologik shakllari ham tafovut qilinadi: eritroleykozda (Di Gulelmo kasalligi) blastlar bilan birga nuqsonli, ko'p yadroli eritroblastlar ko'payadi, megakarioblastik shaklda esa ko'mik fibrozi kuchli bo'lib, blastlar trombotsit peroksidazasi tutadi. O'tkir limfoblast leykozning T-hujayrali shakli o'smir o'g'il bolalarda ko'proq uchraydi va old mediastinumda timusdan boshlangan katta massa bilan namoyon bo'lishi uning xarakterli belgisi hisoblanadi. O'tkir leykozda o'limning bevosita sabablari ko'pincha davolashdan oldin ham, keyin ham bir xil: og'ir infeksiyalar (ayniqsa zamburug'li), miyaga qon quyilish va leykostaz asoratlari.

1.11. Surunkali leykozlar

Surunkali leykozlarda nisbatan yetilgan (differensiyalangan) hujayralar ko'payadi, Paukov ularni shu sababli «sitar» leykozlar deb ataydi va nisbatan sekin, yillar davom etadigan kechishi bilan ajratadi, ammo kasallik oxir-oqibat blast kriz bilan, ya'ni o'tkir leykoz manzarasida tugallanishi mumkin.

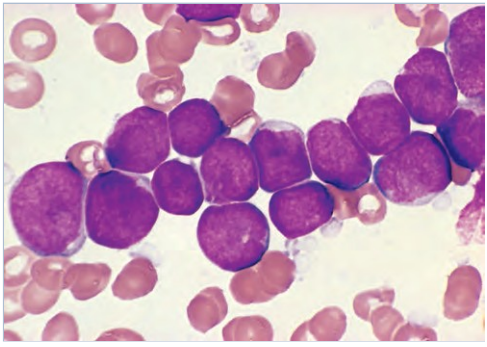

1.13-rasm. O'tkir limfoblast leykoz: limfoblastlar (tor sitoplazma, nozik xromatin).

Surunkali mieloleykoz mieloid qatorning barcha yetilish bosqichlari ko'payishi bilan boradi (1.15-rasm): qonda miyelotsitlar, metamiyelotsitlar va yetilgan neytrofillar birga ko'rinadi, bazofiliya va eozinofiliya xarakterlidir. Ko'mik pioid ko'rinishda bo'ladi, taloq va jigar keskin kattalashib, ularda leykemik infiltratsiya gemosideroz bilan birga kuzatiladi, leykemik tromblar va taloq infarktlari uchraydi. Kasallikning molekulyar asosi 9- va 22-xromosomalar translokatsiyasida hosil bo'ladigan BCR-ABL geni (Filadelfiya xromosomasi) bo'lib, uning mahsuloti bo'lgan doimiy faol tirozinkinaza hujayrani nazoratsiz ko'payishga majbur qiladi, shuning uchun tirozinkinaza ingibitorlari (imatinib) davoda hal qiluvchi o'rin tutadi. Kechishi uch bosqichda boradi: surunkali

bosqich (yillar davom etadi, davoga yaxshi javob beradi), akseleratsiya bosqichi (blastlar ko'payib, davoga chidamlilik oshadi) va blast kriz (o'tkir leykoz manzarasi). Neytrofillardagi ishqoriy fosfataza faolligi past bo'lishi surunkali mieloleykozni leykemoid reaksiyadan ajratuvchi klassik belgidir.

Surunkali limfoleykoz kechishi bosqichlar bilan baholanadi: dastlab faqat limfotsitoz bo'ladi, keyin limfa tugunlari, jigar va taloq kattalashuvi qo'shiladi, oxirgi bosqichlarda anemiya va trombotsitopeniya rivojlanishi prognozning yomonlashganini bildiradi (Rai va Bine bosqichlash tizimlari shu tartibga qurilgan).

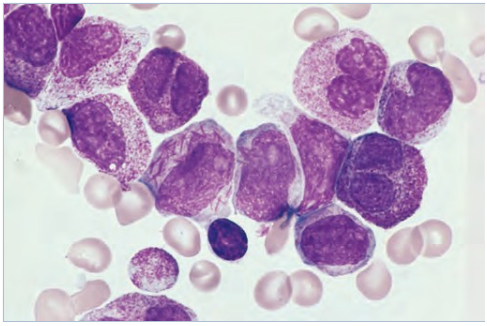

1.14-rasm. O'tkir promiyelotsitar leykoz: ko'p Auer tayoqchalarini tutgan promiyelotsitlar.

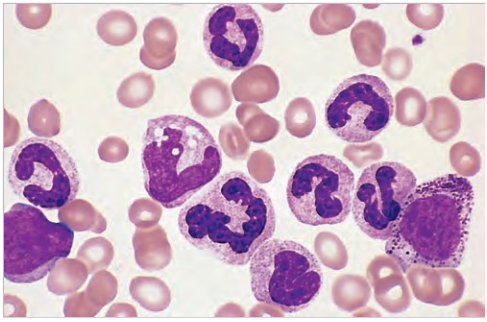

1.15-rasm. Surunkali mieloid leykozda periferik qon: yetilishning barcha bosqichlaridagi granulyotsitlar va bazofil.

Surunkali limfoleykoz yetilgan ko'rinishli, ammo funksional sust B-limfotsitlarning sekin to'planishi bilan kechadi, G'arb mamlakatlarida kattalarning eng ko'p uchraydigan leykozidir. Keksa yoshdagilarda uchraydi, limfadenopatiya va gepatosplenomegaliya asta-sekin o'sadi, bemor uzoq vaqt shikoyatsiz bo'lishi mumkin. Surtmada o'sma limfotsitlari mexanik jihatdan nozik bo'lgani uchun ezilgan «savat» (Gumprext) hujayralari xarakterlidir. Kasallik immun yetishmovchilik bilan kechadi: gipogammaglobulinemiya va infeksiyalarga moyillik, shuningdek autoimmun gemolitik anemiya va immun trombotsitopeniya qo'shilishi mumkin. Bir qism bemorlarda o'sma agressiv diffuz yirik B-hujayrali limfomaga aylanadi (Rixter transformatsiyasi) va prognoz keskin yomonlashadi. Molekulyar jihatdan immunoglobulin og'ir zanjiri genida mutatsiya bo'lmagan shakllar va ZAP-70 oqsili ifodalanishi yomonroq prognoz ko'rsatadi. Tukli hujayrali leykoz surunkali limfoproliferativ kasalliklarning alohida vakili bo'lib, unda o'sma B-limfotsitlari sitoplazmasining ingichka tukcha o'simtalariga ega bo'ladi. Kasallik o'rta yoshli erkaklarda uchraydi, taloq keskin kattalashadi, limfa tugunlari esa odatda kattalashmaydi, pansitopeniya va qonda monotsitlar kamayishi xarakterlidir. Ko'mikda fibroz kuchaygani uchun punksiyada modda olinmasligi («quruq punksiya») tez-tez uchraydi va trepanobiopsiya hal qiluvchi bo'ladi. Hujayralardagi nordon fosfatazaning tartratga chidamli shakli (TRAP) klassik laboratoriya belgisi bo'lib, zamonaviy tashxis immunofenotip va BRAF geni mutatsiyasi bilan tasdiqlanadi.

Mieloproliferativ kasalliklar guruhiga surunkali mieloleykozdan tashqari chin politsitemiya (eritremiya), essensial trombotsitemiya va birlamchi mielofibroz kiradi, ularning ko'pida JAK2 V617F mutatsiyasi aniqlanadi, bu mutatsiya uchala kasallikning umumiy molekulyar asosini tashkil etadi. Birlamchi mielofibrozda ko'mik fibroz to'qima bilan almashinadi, qon yaratish taloq va jigarga ko'chadi (ekstramedullyar gemopoez), taloq ulkan kattalashadi va qonda leykoeritroblastik manzara ko'rinadi. Chin politsitemiyada qon yopishqoqligi

oshishi klinik manzaraning asosini tashkil etadi: bemorlarda yuz va kaftlar qizarishi, issiq vanna qabul qilgandan keyin kuchayadigan qichishish (akvagen qichishish, gistaminga bog'liq), qo'l-oyoq barmoqlarida kuydiruvchi og'riq va qizarish (eritromelalgiya), bosh aylanishi va ko'rish buzilishlari kuzatiladi, eng xavfli asoratlar esa arteriya va vena trombozlari, shu jumladan jigar venalari trombozi (Badd–Kiari sindromi) hisoblanadi. Uzoq kechishda ko'mik fibrozlanib, kasallik «sarflangan» bosqichga, ya'ni mielofibroz manzarasiga o'tishi mumkin. Essensial trombotsitemiyada trombotsitlar soni keskin oshib, trombozlar bilan birga, paradoksal ravishda, qonashlar ham uchraydi (juda yuqori trombotsitlarda fon Villebrand omili sarflanishi hisobiga). Mieloproliferativ kasalliklarning barchasida umumiy belgilar — taloq kattalashuvi, vazn yo'qotish, tungi terlash va suyak og'riqlari uchraydi, ularning har biri o'tkir leykozga aylanish xavfini saqlaydi. Mielodisplastik sindromlar esa alohida klonal kasalliklar guruhi bo'lib, ularda qon yaratish samarasiz bo'ladi: ko'mik hujayralarga boy, ammo qonda sitopeniya kuzatiladi, hujayralarda displaziya belgilari (halqa sideroblastlar, gipolobulyar megakariotsitlar, psevdo-Pelger hujayralari) topiladi va o'tkir mieloblast leykozga o'tish xavfi yuqori bo'ladi.

1.12. Limfomalar: umumiy tavsif va no-Xojkin limfomalar

Limfomalar limfoid to'qimalarning hududiy o'smalari bo'lib, Abdullaxodjayeva ma'lumotiga ko'ra ular 65 foiz hollarda limfa tugunlarida, 35 foiz hollarda esa a'zolarning limfoid to'qimasida (ekstranodal) boshlanadi, tarqalganda jigar, taloq va ko'mikni ham zararlaydi, jarayon ko'mikka o'tganda o'sma hujayralari qonda paydo bo'lib, limfoma leykoz manzarasini olishi mumkin. Leykozlardan farqli o'laroq, limfoma avval bir sohada massa ko'rinishida o'sadi. Limfomalar ikki katta guruhga ajratiladi: Xojkin limfomasi va no-Xojkin limfomalar. No-Xojkin limfomalar kelib chiqishiga ko'ra B-hujayrali (aksariyati), T- va NK-hujayrali bo'ladi, klinik kechishiga ko'ra esa sekin (indolent) va agressiv turlarga bo'linadi. Tarqalishi limfogen va gematogen yo'llar bilan boradi, ekstranodal shakllarda o'sma me'da-ichak yo'li, teri, suyak, bosh miya kabi a'zolarda birlamchi o'choq ko'rinishida ham boshlanishi mumkin. Limfoma tashxisida kesib olingan limfa tuguni biopsiyasining gistologiyasi hal qiluvchi bo'lib, immunogistokimyo o'sma hujayralarining kelib chiqishini va turini aniqlaydi. Limfomalar ham Ann-Arbor tizimiga o'xshash tarzda bosqichlanadi, ammo no-Xojkin limfomalarda tarqalish tartibsiz bo'lgani uchun bosqichning ahamiyati Xojkinga qaraganda kamroq, biologik xarakter (gistologik tur, proliferatsiya indeksi) ko'proq hal qiladi. Kichik limfotsitar limfoma surunkali limfoleykozning to'qima shakli bo'lib, mohiyatan bitta kasallikning ikki ko'rinishi hisoblanadi: qonda leykemik manzara ustun bo'lsa, leykoz, tugunlarda massa ustun bo'lsa, limfoma deb yuritiladi. Marginal zona limfomalari uch shaklda uchraydi: tugunli, taloqli va ekstranodal (MALT) shakllar, ularning barchasi sekin kechadi. Burun tipidagi ekstranodal NK/T-hujayrali limfoma burun va qattiq tanglay sohasida yemiruvchi, nekrozlovchi zararlanish berishi bilan ajralib turadi, u Epshteyn–Barr virusi bilan doimiy bog'liqdir.

Follikulyar limfoma sekin kechadigan eng ko'p shakl bo'lib, limfa tugunida o'sma normal follikul (germinal markaz) tuzilmalarini takrorlaydigan tugunlar hosil qilib o'sadi (1.16-rasm), uning molekulyar belgisi t(14;18) translokatsiyasi va BCL2 geni faollashuvidir: BCL2 apoptozni to'xtatgani uchun o'sma hujayralari o'lmaydi, sekin to'planib boradi. Kasallik yillar davomida og'riqsiz limfadenopatiya bilan kechadi, bir qism bemorlarda agressiv limfomaga aylanadi.

Diffuz yirik B-hujayrali limfoma eng ko'p uchraydigan agressiv limfoma bo'lib, yirik blast hujayralar limfa tuguni tuzilishini diffuz yo'qotib o'sadi, klinik jihatdan tez o'sadigan tugun yoki ekstranodal massa ko'rinishida namoyon bo'ladi, davosiz tez halokatli, ammo kimyoterapiyaga yaxshi javob berishi mumkin. Diffuz yirik B-

hujayrali limfoma ichida kelib chiqishiga ko'ra germinal markaz turi va faollashgan B-hujayra turi ajratiladi, ikkinchisining prognozi nisbatan og'irroqdir. Alohida klinik shakllari ham bor: birlamchi mediastinal yirik B-hujayrali limfoma yosh ayollarda old mediastinum massasi bilan, birlamchi markaziy asab tizimi limfomasi esa miya parenximasida, ko'pincha immun tanqislik fonida namoyon bo'ladi. Umuman, limfomalar immun tanqisligi bo'lgan bemorlarda (tug'ma immunodefitsitlar, OIV infeksiyasi, transplantatsiyadan keyingi immunosupressiya) sezilarli tez-tez uchraydi va ularning katta qismi Epshteyn–Barr virusi bilan bog'liq bo'ladi.

Berkitt limfomasi juda tez o'sadigan (hujayralari deyarli 100 foiz bo'linishda bo'lgan) o'sma bo'lib, MYC geni translokatsiyasi (t(8;14)) bilan bog'liqdir. Biopsiyada o'sma hujayralari orasida sitoplazmasida parchalangan yadrolarni tutgan och bo'yaluvchi makrofaglar tarqalishi hisobiga «yulduzli osmon» manzarasi ko'rinadi (1.17-rasm). Uch shakli tafovut qilinadi: endemik (Afrika bolalarida, jag' suyagi zararlanishi, Epshteyn–Barr virusi bilan bog'liq), sporadik (boshqa hududlarda, qorin bo'shlig'i) va immun tanqislik bilan bog'liq shakllar.

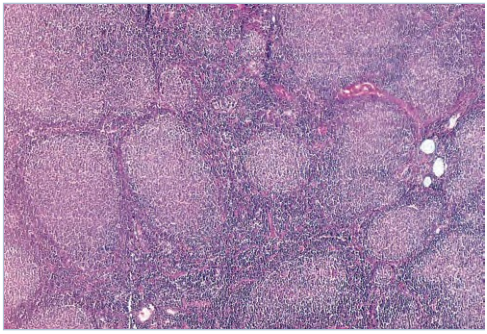

1.16-rasm. Follikulyar limfoma (limfa tuguni): bir-biriga zich yopishgan follikulalar.

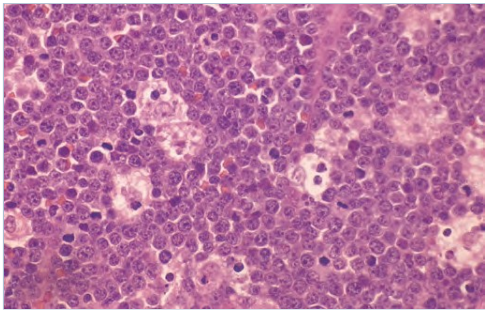

1.17-rasm. Burkitt limfomasi: och bo'yaluvchi makrofaglar hisobiga «yulduzli osmon» manzarasi.

Mantiyazona hujayrali limfoma t(11;14) translokatsiyasi va siklin D1 geni faollashuvi bilan tavsiflanadi va o'rta yoshli erkaklarda tarqalgan holda namoyon bo'ladi. MALT-limfoma (shilliq parda bilan bog'liq limfoid to'qima limfomasi) surunkali antigen ta'sirida, yallig'lanish fonida rivojlanishi bilan ajralib turadi: me'dada Helicobacter pylori chaqirgan surunkali gastrit, Syo'gren sindromida tupurik bezlari, Xasimoto tireoiditida qalqonsimon bez shular jumlasidandir. Uning o'ziga xos xususiyati shundaki, erta bosqichdagi me'da MALT-limfomasida Helicobacter pylori ni yo'q qilishning o'zi (eradikatsiya) o'smaning regressiyasiga olib kelishi mumkin, chunki o'sma hali antigen ta'siriga bog'liq bo'ladi, keyingi bosqichlarda esa mustaqil o'sishga o'tadi. T-hujayrali limfomalar no-Xojkin limfomalarning kichik, ammo xilma-xil qismini tashkil etadi. Ularning eng o'ziga xos vakili qo'ziqorinsimon mikoz bo'lib, u terining T-hujayrali limfomasidir: kasallik yillar davomida bosqichma-bosqich rivojlanadi — avval terida cheklangan qizil-qipiqli dog'lar, keyin qalinlashgan blyashkalar, oxirgi bosqichda esa qo'ziqorin shaklidagi o'sma tugunlari paydo bo'ladi. Mikroskopda o'sma limfotsitlar epidermisga kirib, Potriye mikroabsesslari deb ataladigan kichik to'plamlar hosil qiladi, hujayralarning yadrosi miya giruslarini eslatuvchi burmalidir. Kasallik qonga tarqalganda Sezari sindromi shakllanadi: butun teri qizarishi (eritrodermiya), limfadenopatiya va qonda shu

burma yadroli Sezari hujayralari paydo bo'lishi uning uch belgisi hisoblanadi. Periferik T-hujayrali limfomalar odatda agressiv kechadi, anaplastik yirik hujayrali limfoma esa CD30 markerini tutishi va bir qismida ALK geni qayta tuzilishi bilan ajratiladi, uning prognozi nisbatan yaxshiroqdir.

1.13. Xojkin limfomasi

Xojkin limfomasi (limfogranulyomatoz) boshqa limfomalardan tubdan farq qiladi: unda o'sma hujayralar ozchilikni tashkil etib, asosiy massani reaktiv yallig'lanish hujayralari egallaydi. O'sma belgisi Rid–Shternberg hujayrasidir: bu yirik, ikki yoki ko'p yadroli, har yadrosida katta, «boyqush ko'zi» ko'rinishidagi yadrochalar tutgan hujayra bo'lib, u limfotsitlar, plazma hujayralari, eozinofillar va gistiositlar orasida tarqalgan holda joylashadi (1.18-rasm), immunogistokimyoda CD15 va CD30 markerlarini tutadi. Xojkin limfomasining yosh bo'yicha tarqalishi ikki cho'qqili egri chiziq beradi: birinchi cho'qqi yoshlar (15–35 yosh), ikkinchisi 55 yoshdan keyingi davrga to'g'ri keladi. Rid–Shternberg hujayralari kelib chiqishi bo'yicha germinal markaz B-limfotsitlaridan rivojlanadi, ammo B-hujaya dasturining ko'p qismini yo'qotgan bo'ladi, aralash hujayrali va limfotsitlar kamaygan variantlarda Epshteyn–Barr virusi genomi o'sma hujayralarida tez-tez aniqlanadi.

Kasallik odatda bitta limfa tuguni guruhidan (ko'pincha bo'yin) boshlanib, qo'shni guruhlarga limfa yo'llari bo'ylab tartib bilan tarqaladi, bu ketma-ket tarqalish uni no-Xojkin limfomalardan ajratadi. Klinik jihatdan og'riqsiz limfadenopatiya, ba'zan spirtli ichimlikdan keyin tugunlarda og'riq, shuningdek «B» belgilari, ya'ni tushuntirib bo'lmaydigan isitma, tungi terlash va vazn yo'qotish (10 foizdan ortiq) xarakterlidir, teri qichishishi ham uchraydi.

Gistologik variantlari to'rtta: Klassik Xojkin limfomasidan alohida o'rinni tugunli limfotsitlar ustun bo'lgan variant egallaydi: unda Rid–Shternberg hujayrasining o'rniga «popkorn» hujayralar (LP-hujayralar) topiladi, ular CD20 markerini tutadi, CD15 va CD30 esa bo'lmaydi, kechishi sekin, qaytalanishlar kech bo'lishi mumkin.

Klassik to'rtta gistologik variant quyidagilardir: tugun sklerozi (eng ko'p, yosh ayollarda, mediastinum zararlanishi, kollagen tolalar orasidagi lakunar hujayralar bilan), aralash hujayrali (Rid–Shternberg hujayralari ko'p, Epshteyn–Barr virusi bilan tez-tez bog'liq), limfotsitlarga boy (prognozi eng yaxshi) va limfotsitlar kamaygan (eng kam uchraydigan, prognozi nisbatan yomon) turlari. Bosqichlash Ann-Arbor tasnifi bo'yicha o'tkaziladi: I bosqich bitta limfa sohasi, II bosqich diafragmaning bir tomonidagi ikki va undan ortiq soha, III bosqich ikkala tomondagi sohalar, IV bosqich a'zolarning diffuz zararlanishi, bosqichlash davolash va prognozni belgilaydi. Xojkin limfomasi zamonaviy davolashda eng yaxshi tuzaladigan o'smalardan biridir. Xojkin limfomasida isitma ba'zan to'lqinsimon (Pel–Ebshteyn) xarakter oladi: bir necha kun yuqori isitma shu qadar kunlik me'yoriy davrlar bilan almashinadi. Kasallikning tarqalish darajasi davolashni belgilagani uchun bosqichlash ko'krak va qorin tomografiyasi, zarur hollarda ko'mik trepanobiopsiyasini o'z ichiga oladi, taloq zararlanishi III bosqich tarkibida alohida belgilanadi. A'zolar ichida taloq ko'pincha birinchilardan zararlanib, unda oqimtir o'sma tugunlari paydo bo'ladi, jigar zararlanishi esa deyarli hamisha taloq zararlanishidan keyin keladi. Xojkin limfomasidan tuzalgan bemorlarda uzoq muddatda ikkilamchi o'smalar va yurak-tomir asoratlari kuzatilishi mumkinligi uzoq kuzatuvni talab qiladi.

1.14. Paraproteinemik leykozlar: ko'p mieloma va Valdenstryom kasalligi

Paraproteinemik leykozlarda o'sma hujayralari immunoglobulinlar yoki ularning qismlarini (paraproteinlarni) ishlab chiqarish qobiliyatini saqlab qoladi, bu guruhning asosiy vakili ko'p mielomadir (mieloma kasalligi). Mielomada plazma hujayralar kloni ko'mikda ko'payib, monoklonal oqsil (M-oqsil) ishlab chiqaradi: oqsil

elektroforezida tor monoklonal cho'qqi (M-gradiyent) aniqlanadi, qonda umumiy oqsil keskin oshadi, EChT juda yuqori bo'ladi, siydikda esa yengil zanjirlar (Bens-Jons oqsili) aniqlanadi. O'sma hujayralari osteoklastlarni faollashtiruvchi omillar ajratgani uchun suyaklarda ko'p sonli aniq chegarali litik o'choqlar («teshib chiqilgan» suyak manzarasi) hosil bo'ladi (1.19-rasm), suyak yemirilishi osteoblast javobisiz borgani uchun ishqoriy fosfataza odatda oshmaydi. Ko'mikda atipik plazma hujayralar to'planadi (1.20-rasm), suyak og'riqlari va patologik sinishlar xarakterlidir. Suyak yemirilishi giperkalsiemiya beradi, u chanqash, ko'p siydik chiqarish va ruhiy buzilishlar bilan namoyon bo'ladi.

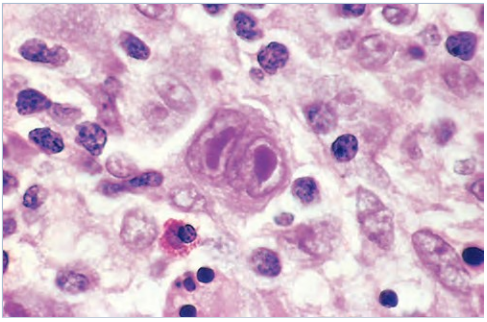

1.18-rasm. Rid–Shternberg hujayrasi: ikki bo'lakli yadro, yirik «boyqush ko'zi» yadrochalari.



1.19-rasm. Ko'p mielomada bosh suyagi rentgenogrammasi: «teshib chiqilgan» lizis o'choqlari.

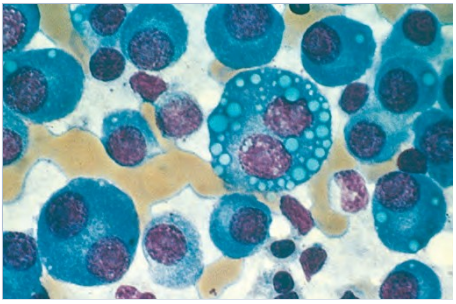

1.20-rasm. Ko'p mielomada suyak ko'migi: o'sma plazma hujayralari.

Buyrak zararlanishi («mieloma buyragi») prognozni belgilovchi asoratdir: yengil zanjirlar kanalchalarda Tamm–Xorsfall oqsili bilan qo'shilib, silindrlar hosil qiladi va kanalchalarni shikastlaydi, unga giperkalsiemiya va suvsizlanish qo'shiladi. Bir qism bemorlarda yengil zanjirlar a'zolarda amiloid bo'lib to'planib, ikkilamchi (AL) amiloidoz rivojlanadi va yurak hamda buyrak yetishmovchiligini og'irlashtiradi. Anemiya (ko'mik siqilishi va buyrak zararlanishi hisobiga eritropoetin kamayishi), qaytalanuvchi infeksiyalar (normal immunoglobulinlar kamayishi) ham kasallikning doimiy hamrohlaridir. Mielomaning oldingi holati sifatida noaniq ahamiyatli monoklonal gammapatiya (MGUS) ajratiladi: unda M-oqsil kam miqdorda bo'lib, a'zo zararlanishi yo'q, ammo har yili bir qism bemorlarda mielomaga o'tadi. Mieloma buyragining gistologik manzarasi ham xarakterlidir: distal kanalchalar va yig'uvchi naylarda yengil zanjirlardan hosil bo'lgan, ko'p yadroli gigant hujayralar bilan o'ralgan, yorilish chiziqlari tutgan zich silindrlar topiladi, interstitsiyda yallig'lanish va fibroz rivojlanadi. Suyak zararlanishining radiologik manzarasi boshqa suyak o'smalaridan farq qiladi: litik o'choqlar atrofida skleroz halqasi bo'lmaydi, suyak sintigrafiyasida esa o'choqlar «sovuq» bo'lishi mumkin, chunki osteoblast faolligi

oshmagan bo'ladi. Mieloma kechishi bosqichlar bilan baholanadi: o'sma massasi, gemoglobin, kalsiy va buyrak funksiyasi ko'rsatkichlari birgalikda prognozni belgilaydi. Davo bo'lmasa kasallik infeksiyalar, buyrak yetishmovchiligi va suyak asoratlari bilan halokatli tugaydi.

Yakka (solitar) plazmotsitoma mielomaning mahalliy shakli bo'lib, suyakda yoki yumshoq to'qimalarda (ekstramedullyar, ko'pincha yuqori nafas yo'llarida) bitta o'sma o'chog'i ko'rinishida boshlanadi, umumiy mieloma belgilari bo'lmaydi, ammo bir qism bemorlarda yillar o'tib tarqoq mielomaga aylanadi, shuning uchun u mustaqil tashxis sifatida ham, mielomaning ilk ko'rinishi sifatida ham kuzatuv talab qiladi.

Valdenstryom makroglobulinemiyasida limfoplazmotsitar hujayralar yirik IgM paraproteinini ko'p ishlab chiqaradi. IgM molekulasi katta bo'lgani uchun qon yopishqoqligi oshadi (giperviskozitet sindromi): ko'rish buzilishi (to'r pardada tomir kengayishi va qon quyilishlar), milk va burun qonashlari, bosh og'rig'i va nevrologik belgilar uning asosiy klinik mazmunini tashkil etadi, gepatosplenomegaliya va limfadenopatiya ham xarakterlidir. Og'ir zanjirlar kasalligi bu guruhning kam uchraydigan vakili bo'lib, unda nuqsonli immunoglobulin og'ir zanjirlari ishlab chiqariladi. Og'ir zanjirlar kasalligida o'sma hujayralari yengil zanjir bilan birlasha olmaydigan, kesilgan (nuqsonli) og'ir zanjirlarni ajratadi, shu sababli to'liq immunoglobulin yig'ilmaydi. Uning alfa-shakli eng ko'p uchraydi: O'rta yer dengizi hududi yoshlarida ichak va mezenterial limfa tugunlari zararlanib, malabsorbtsiya, diareya va vazn yo'qotish beradi, erta bosqichda antibiotiklarga javob berishi uning infeksion antigenlar bilan bog'liqligini ko'rsatadi. Gamma-shakli limfadenopatiya va tanglay shishi bilan, myu-shakli esa surunkali limfoleykozga o'xshash manzara bilan kechadi.

1.15. Gemorragik diatezlar

Gemorragik diatezlar qon ketishga moyillik bilan kechadigan holatlar bo'lib, ular gemostazning qaysi halqasi buzilganiga qarab uch mexanizm asosida guruhlanadi: tomir devori zararlanishi (vaskulyar purpuralar), trombotsitlar soni yoki funksiyasi buzilishi va qon ivish omillari nuqsoni. Qonash turining o'zi ham mexanizmga ishora qiladi: teri va shilliq pardalardagi mayda petexiya va purpuralar, milk va burun qonashi trombotsit-tomir buzilishiga, bo'g'im va mushak ichiga chuqur qon quyilishlar (gematomalar) esa ivish omillari nuqsoniga xosdir.

> Gemorragik diatez deb, tomir, trombotsit yoki ivish tizimi nuqsoni tufayli qon ketishga moyillik bilan kechadigan holatlar guruhiga aytiladi.

Tomir purpuralarida qonash tomir devori o'tkazuvchanligi yoki mustahkamligi buzilishidan kelib chiqadi: Shenleyn–Genox purpurasida (IgA-vaskulit) mayda tomirlar immun yallig'lanishi dumbaa va oyoqlarda purpura, bo'g'im og'rig'i, qorin og'rig'i va buyrak zararlanishi (glomerulonefrit) beradi, singada (vitamin C tanqisligi) kollagen sintezi buzilib, milk qonashi va perifollikulyar qon quyilishlar kuzatiladi, irsiy gemorragik teleangiektaziyada esa teri va shilliq pardalarda kengaygan mayda tomirlar tugunlari qaytalanuvchi qonashlarga sabab bo'ladi. Keksalarda quyosh ta'sir qilgan teri sohalarida (qo'l orqa yuzasi, bilak) atrofik teri va tomirlar atrofidagi biriktiruvchi to'qima kuchsizligi hisobiga yirik, sekin so'riluvchi qon quyilishlar paydo bo'ladi (qarilik purpurasi), uzoq glyukokortikoid qabul qilishda ham teri yupqalashuvi orqali shunga o'xshash manzara (steroid purpura) rivojlanadi. Tizimli amiloidozda amiloid tomir devoriga va teri osti to'qimasiga to'planib, tomir mo'rtligi oshadi, bunda ko'z atrofidagi keng qon quyilishlar xarakterli bo'lishi mumkin.

Trombotsitopeniyalar uch mexanizmda rivojlanadi: hosil bo'lish kamayishi (ko'mik zararlanishi: aplaziya, leykoz, dorilar), parchalanish kuchayishi va taloqda ushlanib qolish (giperplenizm). Immun trombotsitopenik purpurada (ITP) trombotsitlarga qarshi antitelolar ularni taloqda parchalanishga olib boradi: bolalarda virus infeksiyasidan keyin o'tkir, kattalarda esa surunkali kechadi, qonda trombotsitlar keskin kamaygan holda ko'mikda megakariotsitlar me'yorida yoki ko'paygan bo'ladi. Trombotik mikroangiopatiyalarda (trombotik trombotsitopenik purpura va gemolitik-uremik sindrom) trombotsitlar tomir ichidagi tromblarga sarflanadi va mikroangiopatik gemolitik anemiya (shistotsitlar) bilan birga kechadi (1.5-bo'lim). Trombotik trombotsitopenik purpura va gemolitik-uremik sindrom bir-biriga yaqin, ammo mexanizmi farqli holatlardir. Trombotik trombotsitopenik purpurada fon Villebrand omilini parchalovchi ADAMTS13 fermenti yetishmaydi (irsiy yoki autoimmun sababdan), natijada yirik multimyerlar tomirlarda trombotsitli tromblar hosil qiladi, klassik beshlik — trombotsitopeniya, mikroangiopatik gemoliz, nevrologik belgilar, buyrak zararlanishi va isitma kuzatiladi, nevrologik belgilar ustunligi uni ajratadi. Gemolitik-uremik sindromda esa buyrak zararlanishi birinchi o'rinda turadi: bolalarda u ko'pincha Shiga toksini ishlab chiqaradigan ichak tayoqchasi infeksiyasidan (gemorragik kolitdan) keyin rivojlanadi, toksin glomerula endoteliyini zararlab, trombotik mikroangiopatiyani boshlaydi. Trombotsitlar funksiyasi nuqsonlari (irsiy: Glansman trombasteniyasi, Bernar–Sulye sindromi, orttirilgan: aspirin va boshqa dorilar) soni me'yorida bo'lga holda qonash beradi. Geparin chaqirgan trombotsitopeniya alohida paradoksal holatdir: geparin va trombotsit omili-4 majmuasiga qarshi antitelolar trombotsitlarni faollashtirib, sonini kamaytirishi bilan birga kuchli trombozlarga (arteriya va venalarda) sabab bo'ladi, shuning uchun unda qonash emas, tromboz asosiy xavf hisoblanadi va geparin darhol to'xtatilishi shart.

Ivish omillari nuqsonlaridan gemofiliya A (VIII omil) va B (IX omil) eng ahamiyatli bo'lib, ikkalasi ham X-xromosoma bilan bog'liq retsessiv irsiylanadi: asosan erkaklar kasallanadi, ayollar tashuvchi bo'ladi. Kasallik og'irligi omil faolligiga bog'liq, og'ir shaklda o'z-o'zidan bo'g'imlarga (gemartroz: tizza, tirsak, boldir bo'g'imlari) va mushaklarga qon quyiladi, takroriy gemartrozlar bo'g'imni yemirib, gemofilik artropatiyaga olib keladi. Fon Villebrand kasalligi eng ko'p uchraydigan irsiy qonash kasalligi bo'lib Gemofiliyada takroriy gemartrozlar bo'g'imda xarakterli morfologik iz qoldiradi: sinovial parda qonga to'lib, gemosiderin bilan bo'yaladi, qonda temir to'planishi sinovitsitlarni va xondrotsitlarni zararlaydi, bo'g'im tog'ayi yupqalashib, suyaklarda kistalar hosil bo'ladi va bo'g'im harakati cheklangan, deformatsiyalangan gemofilik artropatiya shakllanadi. Mushak ichi gematomalar nervlarni bosib, falajlar berishi, orqame'da bo'shlig'i gematomalar esa ichak tutilishini taqlid qilishi (psevdoabdominal sindrom) mumkin. Miya ichiga qon quyilish og'ir gemofiliyaning eng xavfli asorati hisoblanadi.

Fon Villebrand kasalligi eng ko'p uchraydigan irsiy qonash kasalligi bo'lib, unda trombotsitlar adgeziyasiga xizmat qiluvchi va VIII omilni tashuvchi fon Villebrand omili nuqsonli bo'ladi, shuning uchun manzara aralash bo'ladi: shilliq parda qonashlari (burun, milk, menorragiya) ustun bo'lib, laboratoriyada VIII omil ham pasayishi mumkin. Omillar yetishmovchiligi orttirilgan holda ham uchraydi: K vitamini tanqisligi (yangi tug'ilgan chaqaloqlarda, o't yo'llari tiqilishida, antikoagulyantlar) II, VII, IX, X omillar sintezini buzadi, jigar kasalliklarida esa deyarli barcha omillar kamayadi.

Qonash kasalligini laboratoriya baholashda uch ko'rsatkich uyg'unligi mexanizmni ko'rsatadi: qon ketish vaqti va trombotsitlar soni trombotsit-tomir bo'g'inini, aktivlangan qisman tromboplastin vaqti (AChTV) ichki ivish yo'lini (gemofiliyada uzayadi), protrombin vaqti esa tashqi yo'l va K vitaminiga bog'liq omillarni bildiradi. Masalan, ITPda faqat trombotsitlar kamaygan bo'lsa, gemofiliyada trombotsitlar va qon ketish vaqti me'yorda, AChTV uzaygan bo'ladi, QKTIQda esa barcha ko'rsatkichlar birga buziladi.

Tarqoq tomir ichi ivish sindromi (QKTIQ) alohida, ikkilamchi og'ir holat bo'lib, unda ikki qarama-qarshi jarayon bir vaqtda rivojlanadi: tomir ichida keng tarqalgan tromboz (to'qima omili ko'p miqdorda qonga tushishi yoki endoteliy keng zararlanishi hisobiga) va ivish omillari hamda trombotsitlar sarflanishi natijasida qon ketishlar. U sepsis, og'ir travma va kuyishlar, akusherlik asoratlari (platsenta erta ajralishi, homila ichi o'lim), xavfli o'smalar (ayniqsa o'tkir promiyelotsitar leykoz) fonida uchraydi. Laboratoriyada trombotsitlar va fibrinogen kamayadi, fibrin parchalanish mahsulotlari va D-dimer oshadi, surtmada shistotsitlar ko'rinadi, klinik jihatdan esa qonash bilan a'zo ishemiyasi (buyrak, o'pka, teri nekrozlari) uyg'unlashadi. QKTIQda a'zolar morfologiyasi ikkala jarayonning izini birga ko'rsatadi: buyrak glomerulalarida fibrin tromblari va kortikal nekroz, o'pkada gemorragik shish va gialin pardalar, terida keng nekrozlar (purpura fulminans), meningokokk sepsisida esa buyrak usti bezlariga ikki tomonlama qon quyilish bilan kechadigan Vaterxauz–Frideriksen sindromi rivojlanishi mumkin. QKTIQ oqibati asosiy kasallikning og'irligiga bog'liq bo'lib, u mustaqil kasallik emas, doim ikkilamchi sindrom sifatida baholanadi. QKTIQ patofiziologiyasi 1.21-rasmda keltirilgan.

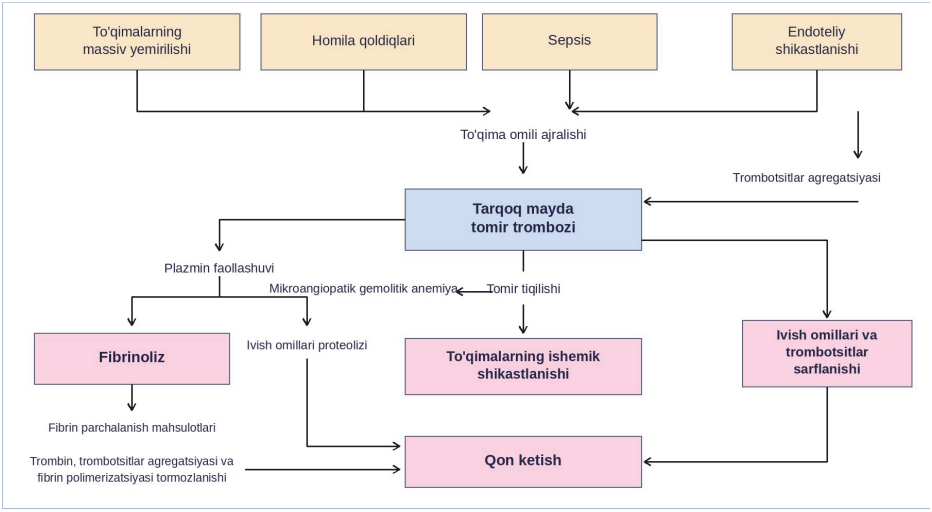

1.21-rasm. Tarqoq tomir ichi ivish sindromi patofiziologiyasi (Robbins bo'yicha).

1.16. Gistiotsitozlar

Gistiotsitozlar makrofag-gistiotsit tizim hujayralarining proliferatsiyasi bilan kechadigan kasalliklar guruhi bo'lib, Abdullaxodjayeva ularni qon yaratuvchi tizim kasalliklari doirasida alohida ko'radi. Ularning eng o'rganilgan vakili Langergans hujayrali gistiotsitozdir: unda teri dendritik hujayralari (Langergans hujayralari) klonal ko'payadi, hujayralar sitoplazmasida elektron mikroskopda tennis raketkasini eslatuvchi Birbek donachalari topiladi, immunogistokimyoda CD1a va langerin markerlari aniqlanadi. Kasallik turli og'irlikda namoyon bo'ladi: yakka suyak o'chog'i ko'rinishidagi eozinofil granulyoma nisbatan yengil kechadi, bosh suyak o'choqlari, qand emas diabet (gipofiz zararlanishi hisobiga) va ekzoftalm uchligi bilan kechadigan shakl (Xend–Shyuller–Krischyen kasalligi) o'rta og'irlikda bo'ladi, kichik bolalarda tarqoq holda kechadigan Letterer–Zive

kasalligida esa teri, suyak, jigar, taloq va ko'mik birga zararlanib, prognoz og'ir bo'ladi. Suyakdagi litik o'choqlar, ayniqsa bosh suyagidagi «teshib chiqilgan» nuqsonlar, mieloma o'choqlarini eslatishi mumkin, ammo bemor yoshi va hujayra tarkibi farqlashga yordam beradi.

Gistiotsitozlarning ikkinchi muhim shakli gemofagotsitar limfogistiotsitozdir: unda immun tizim tartibga solinishi buzilib, faollashgan makrofaglar qon hujayralarini yuta boshlaydi (eritrofagotsitoz ko'mikda, taloqda va limfa tugunlarida ko'rinadi), yuqori isitma, gepatosplenomegaliya, sitopeniyalar, ferritin va trigliseridlar keskin oshishi, fibrinogen kamayishi xarakterlidir. U irsiy (perforin va unga bog'liq genlar nuqsoni) bo'lishi yoki infeksiyalar, birinchi navbatda Epshteyn–Barr virusi, o'smalar va autoimmun kasalliklar fonida ikkilamchi rivojlanishi mumkin. Bundan tashqari, gistiotsitlar reaktiv ko'payishi ham uchraydi: sinus gistiotsitozi (Rosay–Dorfman kasalligi)da bo'yin limfa tugunlari ulkan kattalashib, gistiotsitlar ichida butun limfotsitlar ko'rinishi (emperipolez) xarakterlidir. Gistiotsitozlarni aniq farqlash gistologiya va immunogistokimyoga tayanadi, chunki ularning kechishi va davosi tubdan farq qiladi.